

R. Meier¹ · R. Schmitt² · G. Christopoulos² · H. Krimmer¹

¹Klinik für Handchirurgie, Bad Neustadt/Saale

²Institut für diagnostische und interventionelle Radiologie, Rhönklinikum, Bad Neustadt/

TFCC-Läsionen

Wertigkeit der Arthro-MRT im Vergleich zur Handgelenkarthroskopie

Zusammenfassung

In einer 'geblindeten' Studie wurden von Januar bis Juli 2000 prospektiv 125 Patienten mit klinischem Verdacht auf eine Handgelenkverletzung mittels Arthro-MRT untersucht. Innerhalb von 24 h erfolgte eine Handgelenkarthroskopie. Anhand der Arthro-MRT-Befunde wurde bei 70 Patienten bzw. 56% des Gesamtkrankengutes eine Verletzung des TFCC gefunden. Bei 65 Patienten konnte dies arthroskopisch bestätigt werden. Bei den übrigen 55 Patienten wurde in der Arthro-MRT keine TFCC-Läsion diagnostiziert. Jedoch fanden sich in 3 Fällen, in denen der kernspintomographische Befund einen intakten TFCC vermuten ließ, arthroskopisch Läsionen. In den übrigen 52 Fällen konnte die MRT eine Verletzung des ulnokarpalen Komplexes korrekt ausschließen.

Eine Übereinstimmung der MRT und Arthroskopieergebnisse konnte also in 93,6% der Fälle ermittelt werden (Korrelation). Die mittels MRT gestellte Diagnose einer TFCC-Läsion war in 94% der Fälle richtig (Sensitivität), der Ausschluss einer derartigen Verletzung in 89% (Spezifität). Positive bzw. negative prädiktive Werte von 91% bzw. 93% wurden erreicht. Da derzeit weder eine Spezifität noch eine Sensitivität von 100% erreicht wird, kann die Arthro-MRT die Arthroskopie nicht ersetzen. Sie stellt jedoch durch die oben gezeigten hohen Trefferquoten bei intraartikulärer Verwendung von Kontrastmittel eine wertvolle ergänzende Untersuchungsmethode dar, die dem Chirurgen die Diagnostik und die Indikationsstellung zur operativen Intervention am ulno-

karpalen Handgelenkkompartiment erleichtern und zur Reduzierung der rein diagnostischen Handgelenkeingriffe ohne therapeutische Konsequenzen beitragen kann. Bei zunehmend verbesserter MRT-Technik darf man noch Verbesserungen der Trefferquote und des klinischen Nutzens der MRT-Untersuchung zur Diagnostik am ulnokarpalen Handgelenk erwarten.

Schlüsselwörter

Arthroskopie · Handgelenk · MRT · TFCC · Ulnokarpaler Komplex · Ulna-impaction-Syndrom

Die Handgelenkarthroskopie gilt als Verfahren der Wahl zum sicheren Nachweis oder Ausschluss einer Läsion des ulnokarpalen Komplexes („triangular fibrocartilaginous complex“; TFCC) [2]. Die Indikationsstellung stützt sich auf die Anamnese und klinische Untersuchung. Bei akuten Verletzungen sind hier Stürze auf das Handgelenk oder Verdrehtraumen wegweisend. Ebenso können Verletzungen in der Vorgesichte, wie distale Radiusfrakturen, bei entsprechender persistierender Klinik den Verdacht auf eine Läsion des TFCC lenken. Klinisch finden sich einseitige Schwellung, Schmerzen bei Druck und Bewegung, Kraftminderung und Bewegungseinschränkung. Ergän-

zend werden Röntgenaufnahmen zur Ermittlung der statischen und funktionellen Ulnavarianz durchgeführt.

Chronische Läsionen am TFCC entstehen bevorzugt bei einer Ulna-Plus-Varianz, die mit einer erhöhten Druckbelastung des ulnokarpalen Komplexes einhergeht (Ulna-impaction-Syndrom) [11, 13]. Bislang erreichte die MRT nur eine eingeschränkte Treffsicherheit in der Diagnostik der TFCC-Verletzung. Je nach Autor und Untersuchungsmodus ergaben sich erhebliche Schwankungen der Trefferquoten zwischen 40% und 95% [9, 10, 20]. Neue Magnetresonanztomographen mit verbesserter Hard- und Software, lassen eine höhere Trefferquote erwarten.

Durch die intraartikuläre Gabe von Gadolinium-DTPA kann eine wesentliche Kontrasterhöhung erzielt werden. Durch das eingebrachte Volumen kommt es ferner zu einer Gelenkdistension. Sie erlaubt somit eine bessere Beurteilung kleiner Läsionen [4, 7, 17, 18]. Die intraartikuläre Applikation vereinbart hierbei die Vorteile der Magnetresonanztomographie und der konventionellen Arthrographie, also der direkten Darstellung der Strukturen und der indirekten Kontrastierung von Läsionen des TFCC.

© Springer-Verlag 2003

Dr. Reinhard Meier
Unfallchirurgische Klinik,
Medizinische Hochschule Hannover,
30625 Hannover
E-Mail: reinhard.meier@handchirurg.org

R. Meier · R. Schmitt · G. Christopoulos
H. Krimmer

TFCC-lesion. MR arthrography vs. arthroscopy of the wrist

Abstract

In a blinded study from January to July 2000, 125 patients suffering from specific complaints of the wrist were examined with direct MR arthrography prospectively. Within 24 hours an arthroscopy of the wrist was performed. With the MR arthrography in 70 patients or 56% of all patients injury of the TFCC was diagnosed. In 65 patients this could be verified arthroscopically. In the remaining 55 patients no TFCC lesion was diagnosed with the MR arthrography. However lesions were found via arthroscopy in three cases, were MRI findings expected an intact TFCC. In the remaining 52 cases the MRT could exclude a lesion of the TFCC correctly.

An agreement of the MRT and arthroscopic results could be determined in 93,6% of the cases (correlation). The diagnosis of a TFCC lesion by means of MRI was correct in 94% of the cases (sensitivity), the exclusion of such lesion in 89% (specificity). Positive or negative predictive values of 91% or 93% were achieved. Since neither a specificity nor a sensitivity of 100% can be reached at the moment, the MR arthrography cannot replace the arthroscopy. However it could be a potent additional tool for wrist diagnosis if intraarticular contrast is used. It can facilitate the diagnostics and the indication for surgery at the ulnocarpal wrist and help to reduce arthroscopic interventions that are only for diagnostic purposes and without any therapeutic consequences. With improvement of the technique of magnet resonance tomography we can expect further increase of accuracy and the clinical use of the MR arthrography in the diagnostic workup at the ulnocarpal wrist.

Keywords

Arthroscopy · Wrist · MRI · TFCC ·
Carpal injury · Ulna-impaction-syndrome

Wir führten deshalb von Januar bis Juli 2000 im Rahmen einer prospektive Studie an 125 Patienten mit klinischem Verdacht auf eine Handgelenkläsion 24 h vor dem als „golden standard“ zur Diagnostik von TFCC-Verletzungen definierten Eingriff eine arthrographische MR-Tomographie (direkte MR-Arthrographie) des betroffenen Handgelenks durch.

Material und Methoden

In einer prospektiv, geblindeten Studie wurden von Januar bis Juli 2000 125 Patienten mit klinischen Verdacht auf eine Handgelenkverletzung mittels Arthro-MRT untersucht. Innerhalb von 24 h erfolgte dann eine Handgelenkarthroskopie. Zur Indikationsstellung wurde jeder Patient im Vorfeld klinisch und konventionell radiologisch untersucht. Als klinische Hinweise auf eine TFCC-Verletzung wurden hierbei ulnarseitige Handgelenkschmerzen mit Schwellung, Kraftminderung und Bewegungseinschränkung, v. a. der Umwendbewegung evtl. mit Ballottement der distalen Ulna sowie „Schnappphänomenen“ oder Gelenkblockierungen gewertet. Zur speziellen klinischen Untersuchung wurde eine forcierte Pro-/Supination bei ulnaruziertem Handgelenk und kraftvollem Faustschluss durchgeführt. Schmerzhaftigkeit wurde als weiteres Zeichen für eine TFCC-Läsion betrachtet.

Additiv zur standardisierten Röntgendiagnostik wurden Röntgenaufnahmen des Handgelenks im dorsopalmarer Strahlengang ohne und mit axialer Belastung durch kraftvollen Faustschluss und im seitlichem Strahlengang angefertigt. Besondere Aufmerksamkeit wurde bei der Auswertung auf eine statische oder funktionelle Ulna-Plus-Variante gelegt. Des Weiteren dienten unphysiologische Gelenkstellung, knöcherne Absprengungen am Processus styloideus ulnae oder arthrotische Veränderungen als Indikatoren für eine Verletzung des TFCC. Bei entsprechenden Hinweisen wurde die Indikation zur Aufnahme in das Studienprotokoll gestellt.

Patienten

Unter den 125 untersuchten Patienten waren 80 Männer und 45 Frauen mit einem Durchschnittsalter von 37 (± 12) Jahren. Alle Untersuchungen erfolgten während eines stationären Klinikaufenthaltes.

Magnetresonanztomographie (MRT)

Die MRT-Untersuchungen erfolgten mit einem Magnetresonanztomographen von 1,5 Tesla Flussdichte (Magnet Symphony, Siemens, Erlangen). Bildwandlergestützt wurde ein Gadolinium-DTPA- und Imeprol-Gemisch im Verhältnis von 1:200 in die Radiokarpal- und Mediokarpalgelenke injiziert. Unter Verwendung einer Oberflächenspule und einem FoV von 100 mm wurden folgende Sequenzen angewendet:

- koronal T1-w SE: TR 475 ms, TE 20 ms, α 90°, Schichtdicke 2 mm fortlaufend;
- koronal T1-w SE mit Fettsättigung: TR 655 ms, TE 20 ms, α 90°, Schichtdicke 2 mm lückenlos;
- koronal 3D-DESS: TR 26 ms, TE 9 ms, Schichtdicke 1 mm, 48 Partitionen.

Ergänzende multiplanare Rekonstruktionen:

- sagittal T2*-w GRE (MEDIC): TR 1055 ms, TE 29 ms, 6 echos, α 300, Schichtdicke 3 mm.

Die gewonnenen Bilder (Abb. 1a, 2a, 3a) wurden am Untersuchungstag von einem in der Beurteilung von Handgelenkverletzungen erfahrenen Radiologen (R.S., G.C.) ausgewertet. Eine TFCC-Läsion wurde bei Kontinuitätsunterbrechung des ulnokarpalen Komplex und/oder bei Kontrastmitteldurchtritt zum distalen Radioulnargelenk angenommen. Eine Unterscheidung zwischen akuter und chronischer Läsion wurde nicht durchgeführt.

Arthroskopie

Innerhalb von 24 h nach erfolgter MRT-Untersuchung wurden die Patienten arthroscopiert. Die Spiegelung erfolgte in üblicher Technik in Armplexusanästhesie und Blutleere von 300 mmHg und Handgelenkextension im vertikalen Aushang mit einem Gewicht von 5 kg. Die Untersuchung wurde zur besseren Bildgebung mit CO₂-Insufflation begonnen. Falls therapeutische Eingriffe erforderlich waren, wie Débridement und Shaving, wurde auf Flüssigkeitsmedium (isotonische Kochsalzlösung) gewechselt. Der Zugang erfolgte standardisiert

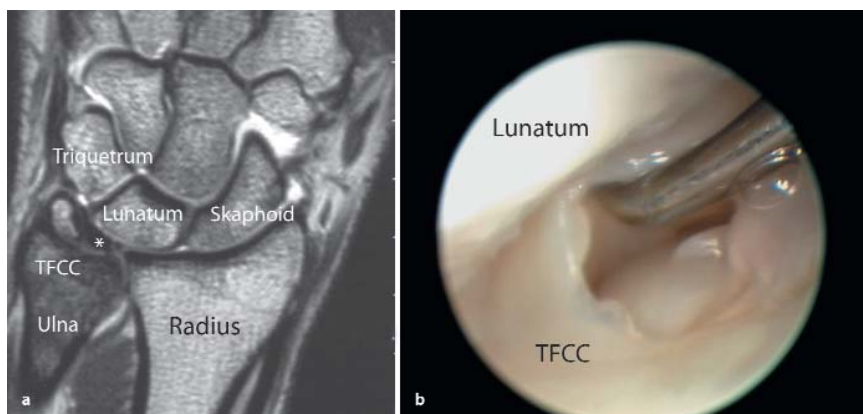


Abb. 1a,b ▲ TFCC-Läsion: a Arthro-MRT einer zentralen TFCC-Läsion Grad IIC (nach Palmer); b arthroskopisches Bild der zentralen Läsion des ulnokarpalen Komplexes

über die 3/4- und 4/5-Pforte. In speziellen Fällen wurde auch die 6R- und 6U-Pforte benutzt. Immer wurde das Mediokarpalgelenk über den Zugang MCR dargestellt. Der ulnokarpale Komplex wurde mit einer handelsüblichen Optik 2,4 mm Durchmesser (Fa. Storz) dargestellt und durch eine Tasthakenpalpation inspiziert. Die Optik wurde an eine Videokette mit der Möglichkeit der digitalen Bildspeicherung zur Befundauswertung angeschlossen.

Eine Läsion des TFCC wurde definiert, wenn mit Tasthakenunterstützung eine Kontinuitätsunterbrechung erkennbar war. Am Ende des Eingriffs erfolgte eine Gelenkspülung und intraartikuläre Instillation von 5 ml Kortikoid-Lokalanästhetikum-Gemisch zur Milderung des durch die Arthroskopie provozierten Reizes. In einem standardisierten Arthroskopieprotokoll wurden nach Beendigung der Untersuchung die Befunde vom arthroskopierenden Kollegen erfasst. Die arthroskopische Beurteilung erfolgte jeweils durch einen von 4 Handchirurgen. Um

eine möglichst hohe Sicherheit des als „golden standard“ definierten Verfahrens zu gewährleisten erfolgte eine Wiederbegutachtung der Befunde anhand des digital dokumentierten Bildmaterials (Abb. 1b, 2b 3b) durch einen erfahrenen Handchirurgen und arthroskopischen Operateur (K.H.). Hierbei wurde in keinen Fall eine Revision der Primärdiagnose durchgeführt.

Statistik

Weder Radiologen noch Handchirurgen hatten Zugang zu den Untersuchungsergebnissen der jeweils anderen Abteilung vor Dokumentation der eigenen Befunde. Beiden wurde die klinische Verdachtsdiagnose bei stationärer Aufnahme des Patienten mitgeteilt.

Es wurde die statistische Korrelation zwischen den gewonnenen Ergebnissen der MRT-Untersuchung und denen der Arthroskopie ermittelt. Genauigkeit, Spezifität, Sensitivität, negativer und positiver prädiktiver Wert wurden bestimmt (Tabelle 1). Mit dem χ^2 -Test, als Kon-

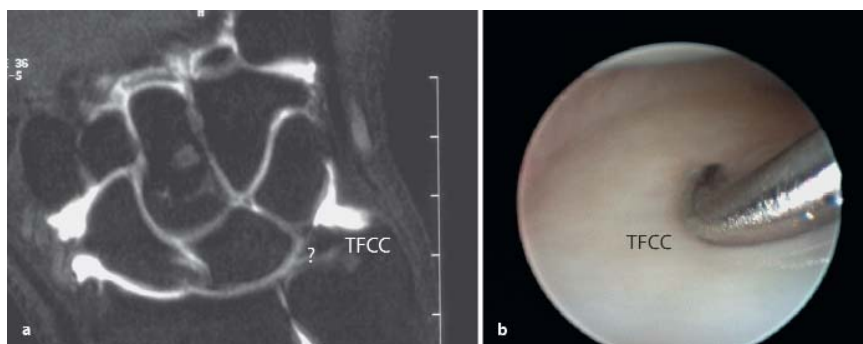


Abb. 2a,b ▲ Patient mit falsch-positivem Arthro-MRT: a Arthro-MRT falsch-positiv als radialseitige TFCC-Läsion gewertet; b arthroskopisches Bild des intakten TFCC

kordanzuntersuchung auf statistische Signifikanz zweier Methoden, wurde die Aussagekraft der Ergebnisse überprüft.

Ergebnisse

Die Strukturen des TFCC konnten mit dem MRT-Aufnahmen in allen Fällen adäquat dargestellt werden. Auch die Handgelenkarthroskopie konnte in allen Fällen unter optimalen Bedingungen und guter Sicht auf den ulnokarpalen Komplex erfolgen. Anhand der Arthro-MRT-Bilder wurde bei 70 Patienten bzw. 56% des Gesamtkrankengutes eine Verletzung des TFCC gefunden. Bei 65 Patienten konnte dies arthroskopisch bestätigt werden (Abb. 1). Bei den übrigen 55 Patienten wurde in der direkten MR-Arthrographie keine TFCC-Läsion diagnostiziert, jedoch fanden sich in 3 Fällen, in denen der kernspintomographische Befund einen intakten TFCC vermuten ließ, arthroskopisch Läsionen (Abb. 3). In den übrigen 52 Fällen konnte die MRT eine Verletzung des ulnokarpalen Komplexes korrekt ausschließen. Die überwiegende Mehrzahl der Verletzungen betraf radiale oder zentrale Anteile des TFCC.

Eine Übereinstimmung der MRT- und Arthroskopieergebnisse konnte somit in 93,6% der Fälle ermittelt werden (Korrelation; Abb. 4). Unter Bezugnahme auf die Arthroskopie als „golden standard“ war die mittels MRT-Untersuchung gestellte Diagnose einer TFCC-Läsion in 94% der Fälle richtig (Sensitivität), der Ausschluss einer derartigen Verletzung in 89% (Spezifität). Ein positiver bzw. negativer prädiktiver Wert von 91% bzw. 93% wurde erreicht. Alle Ergebnisse waren statistisch hoch signifikant ($p < 0,001$).

Bei den 68 Patienten mit Verletzung am ulnokarpalen Komplex fanden sich noch 28 intraartikuläre Begleitläsionen, die in Tabelle 2 zusammengefasst sind. Assoziierte Knorpelläsionen fanden sich erwartungsgemäß zum überwiegenden Teil an der proximalen Gelenkfläche des Os lunatum. In 34 Fällen fanden sich keine oder geringfügige (umschriebene Synovialose, Erguss) pathologische Veränderungen. Komplikationen traten durch beide Untersuchungen nicht auf. Jedoch beobachteten wir während der Arthroskopie in Einzelfällen eine leicht vermehrte Synovialsekretion, wohl als Folge der intraartikulären Injektion im Rahmen der Arthro-MRT Untersuchung des Vortags.

Tabelle 1
Statistische Begriffe

Spezifität	Richtig ausgeschlossene, nichtpathologische Befunde in % des „golden standard“ Arthroskopie „Wie viele gesunde Handgelenke schließt man mit der MRT aus?“
Sensitivität	Richtig pathologische Befunde in % des „golden standard“ Arthroskopie „Wie viele der Handgelenkläsionen stelle ich mit der MRT fest?“
Negativer Vorhersagewert	Richtig vorhergesagte, nichtpathologische Befunde in % der insgesamt als nichtpathologisch vorhergesagten Ergebnisse „Wie viele meiner Ausschlüsse von Handgelenkläsionen waren richtig?“
Positiver Vorhersagewert	Richtig vorhergesagte, pathologische Befunde in % der insgesamt als pathologisch vorhergesagten Ergebnisse „Wie viele vermutete Handgelenkläsionen waren richtig?“
Korrektheit	Richtige Ergebnisse in % des „golden standard“ „Wie viele Handgelenke wurden im MRT korrekt diagnostiziert?“

Diskussion

Der ulnokarpale Komplex nimmt durch seine anatomische Einbindung zwischen dem Ulnakopf und der ulnokrarpalen Handwurzel eine entscheidende Stellung zu Stabilität und Druckübertragung am Handgelenk ein. Gleichzeitig bringt diese Einbindung als Dämpfungsscheibe am ulnaren Handgelenk eine erhöhte Verletzungsgefahr für den TFCC mit sich. Bislang gilt die Handgelenkarthroskopie als „golden standard“ zur Diagnose einer Verletzung des ulnokrarpalen Komplexes [2]. Ein entscheidender Vorteil ergibt sich aus der Möglichkeit der Überleitung der diagnostischen in eine therapeutische Maßnahme. Das arthroskopische Débridement mit Fensterung des TFCC erscheint als Mittel der Wahl zur Primärtherapie der degenerativen und nicht re-

fixierbaren TFCC-Läsionen [1, 14]. Auch die Refixation von akuten Abrissen des ulnokrarpalen Komplexes kann arthroskopisch oder arthroskopisch gestützt erfolgen [1, 3, 8]. Jedoch beschreiben de Smet et al. [5] in ihrem Krankengut 40% der durchgeführten Handgelenkarthroskopien als rein diagnostisch.

Bei einer Teilauswertung in unserem Krankengut hatte die Arthroskopie bei 9 von 65 (13,8%) Patienten abgesehen von einer routinemäßig durchgeführten Gelenkspülung und Kortikoid-/Lokalanästhetikum-Instillation keine therapeutische Konsequenz. Es sei betont, dass die Handgelenkspiegelung als operative Maßnahme auch mit den Gefahren, Risiken, Kosten und Unannehmlichkeiten eines chirurgischen Gelenkeingriffs einhergeht. In unserem Patientengut traten keine chirurgischen oder anästhesiologi-

schen Komplikationen auf. Betrachtet man die Literatur, muss jedoch bei Arthroskopien insgesamt mit einer Komplikationsrate von 0,56% gerechnet werden.

Komplikationen im Rahmen der MRT sind als Reaktionen auf das intraartikulär verabreichte Kontrastmittel denkbar; z. B. als Gelenkinfektion oder paraartikuläre Fehlinjektion. Nachteilig kann eine verzögerte Resorption des Kontrastmittels im Gelenk sein. In unserem Krankengut wurde innerhalb von 24 h nach der MRT-Untersuchung das Gelenk im Rahmen der Arthroskopie stets gespült. In der Literatur sind hierbei noch keine Komplikationen beschrieben. Wir konnten bei inzwischen 198 durchgeführten Arthro-MRT des Handgelenks an unserer Klinik bislang keine ernsthaften Komplikationen beobachten.

Bislang beruhte die Indikationsstellung zur Handgelenkspiegelung im Wesentlichen auf der klinischen Untersuchung. Einschlägige Untersuchungen über deren Treffsicherheit zeigen jedoch eine relativ geringe Sensitivität und Spezifität. Technische und methodische Begrenzungen führten bislang nur zu limitierten Zusatzinformation durch die radiologischen Schnittbildverfahren [19]. So war bei Verletzungen am Handgelenk die MRT allenfalls Ausnahmeindikationen vorbehalten. Moderne Magnetresonanztomographen mit hohen Feldstärken, hoher Auflösung und dünnen Schichten sowie der Verwendung von Kontrastmittelgabe in der Hand des Erfahrenen erhöhen jedoch die Treffsicherheit signifikant.

So muss angesichts unserer Ergebnisse die Arthro-MRT in oben beschriebener Weise als ein Verfahren, das in seinem Aussagewert dem „golden standard“ Arthroskopie sehr nahe kommt, gewertet werden. Neben der technischen Ausstattung mit speziellen Spulen zur Handgelenkuntersuchung, geringen Schichtdicken und hoher Feldstärke (>1,0 Tesla) und intrartikulärer Gadolinium-DTPA-Injektion liegt es nahe, dass die Erfahrung des Untersuchers eine entscheidende Rolle zur Treffsicherheit der Arthro-MRT beiträgt. Lev et al. [12] beschreiben in diesem Zusammenhang die hohe interindividuelle Variabilität bei Beurteilungen radiologischer Untersuchungen. Demgegenüber darf jedoch nicht vergessen werden, dass die Arthroskopie zwar den „golden standard“ in der Gelenkdiagnostik darstellt,

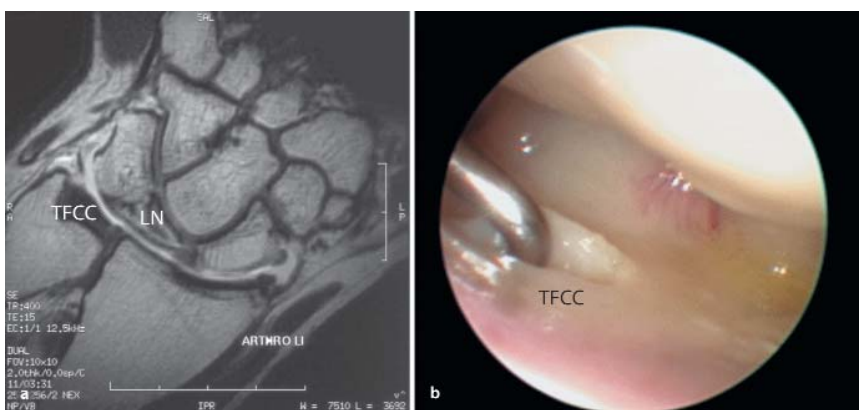


Abb. 3a,b ▲ Patient mit falsch-negativem Arthro-MRT: a Arthro-MRT falsch-negativ als intakter TFCC gewertet (Nebenbefund: Lunatumnekrose); b arthroskopisches Bild der zentralen Läsion des ulnokrarpalen Komplex (TFCC)

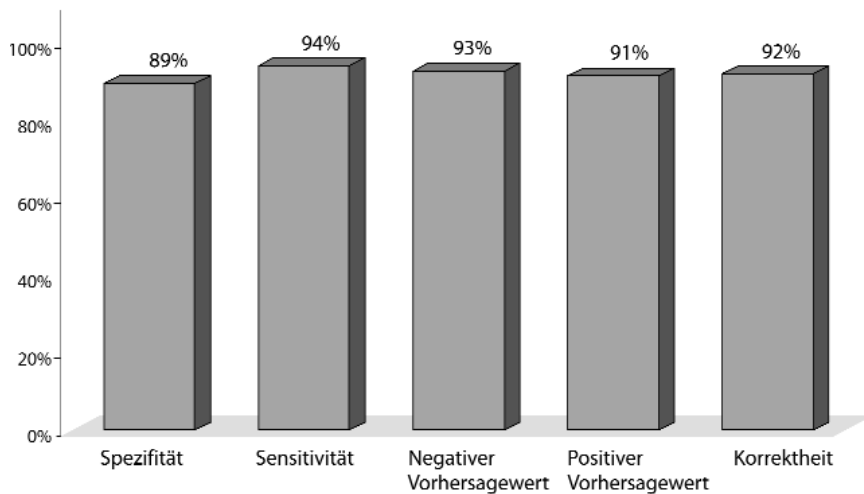


Abb. 4 ▲ Wertigkeit der Arthro-MRT im Vergleich zur Handgelenkarthroskopie zur Diagnose von Verletzungen des ulnokrarpalen Komplexes (TFCC) bei 70 Patienten

Tabelle 2

Begleitverletzungen bei 68 Patienten mit arthroskopisch gesicherten Verletzungen des ulnokrarpalen Komplexes (TFCC)

Begleitverletzung	SL-Bandläsion	LT-Bandläsion	Knorpelläsion
n=68	12	3	13

jedoch trotzdem untersucherabhängig und somit ebenfalls nicht 100% treffsicher ist [15].

Da mit der MRT derzeit weder eine Spezifität noch eine Sensitivität von 100% erreicht wird, kann das Verfahren die diagnostische Arthroskopie nicht ersetzen. Sie stellt jedoch durch die oben gezeigten hohen Trefferquoten eine wichtige additive oder komplementäre Untersuchungsmethode dar, die dem Chirurgen die Diagnostik und die Indikationsstellung zur operativen Intervention am ulnokrarpalen Handgelenkkompartiment erleichtern und zu einer Reduzierung der rein diagnostischen Handgelenkeingriffe ohne therapeutische Konsequenzen beitragen kann. Bereits die in dieser Untersuchung angewandte Technik der direkten MRT-Arthrographie ermöglicht durch die intraartikuläre Instillation von Kontrastmittel eine bessere Separation der intraartikulären Strukturen eines Handgelenkkompartiments und somit eine verbesserte Diagnostik.

Sie wird in unserem Haus beim frisch traumatisierten Handgelenk mit unklarer Klinik zur unterstützenden Diagnostik akuter Verletzungen des ulnokrarpalen Komplexes routinemäßig eingesetzt.

Abgegrenzt von der beschriebenen direkten MRT-Arthrographie muss jedoch die indirekte MRT-Arthrographie werden. Bei letzterer wird das Kontrastmittel intravenös appliziert [6]. Sie ist geeignet zur Darstellung von Läsionen in gut durchbluteten Strukturen, wie z. B. Knochennekrosen. Bei ligamentären Verletzungen am Handgelenk ist die Trefferquote der indirekten MRT-Arthrographie unzulänglich [16, 19]. Bei zunehmend verbesserter Auflösung und Technik der Magnetresonanztomographie darf man in Zukunft noch eine weitere Erhöhung der Trefferquote und des klinischen Nutzens der MRT-Untersuchung zur Diagnostik am ulnokrarpalen Handgelenk erwarten.

Literatur

- Beyermann K, Krimmer H, Lanz U (1999) TFCC-Verletzungen. Diagnostik und Therapie. Orthopäde 10: 891–898
- Cooney WP (1993) Evaluation of chronic wrist pain by arthrography, arthroscopy, and arthrotomy. J Hand Surg 5-A: 815–822
- Corso SJ, Savoie FH, Geissler WB et al. (1997) Arthroscopic repair of peripheral avulsions of the triangular fibrocartilage complex of the wrist: a multicenter study. Arthroscopy 1: 78–84
- Czerny C, Hofmann S, Neuhold A et al. (1996) Lesions of the acetabular labrum: accuracy of MR imaging and MR arthrography in detection and staging. Radiology 1: 225–230
- de Smet L, Dauwe D, Fortems Y, Zachee B, Fabry G (1996) The value of wrist arthroscopy. An evaluation of 129 cases. J Hand Surg 2-B: 210–212
- Drape JL, Thelen P, Gay-Depassier P, Silbermann O, Benacerraf R (1993) Intraarticular diffusion of Gd-DOTA after intravenous injection in the knee: MR imaging evaluation. Radiology 1: 227–234
- Flannigan B, Kursunoglu-Brahme S, Snyder S et al. (1990) MR arthrography of the shoulder: comparison with conventional MR imaging. AJR Am J Roentgenol 4: 829–832
- Hermansdorfer JD, Kleinman WB (1991) Management of chronic peripheral tears of the triangular fibrocartilage complex. J Hand Surg 2-A: 340–346
- Imaeda T, Nakamura R, Shionoya K, Makino N (1996) Ulnar impaction syndrome: MR imaging findings. Radiology 2: 495–500
- Johnstone DJ, Thorogood S, Smith WH, Scott TD (1997) A comparison of magnetic resonance imaging and arthroscopy in the investigation of chronic wrist pain. J Hand Surg 6-B: 714–718
- Krimmer H, Trankle M, Schober F, van Schoonhoven J (1998) Ulna-Impaction-Syndrom – Therapie: Druckentlastende Verfahren am Ulnakopf. Handchir Mikrochir Plast Chir 6: 370–374
- Lev MH, Rhea JT, Bramson RT (1999) Avoidance of variability and error in radiology. Lancet 9175: 272
- Palmer AK, Werner FW (1984) Biomechanics of the distal radioulnar joint. Clin Orthop 187: 26–35
- Palmer AK, Werner FW, Glisson RR, Murphy DJ (1988) Partial excision of the triangular fibrocartilage complex. J Hand Surg 3-A: 391–394
- Quinn SF, Belsole RJ, Greene TL, Rayhack JM (1989) Advanced imaging of the wrist. Radiographics 2: 229–246
- Schadel-Hopfner M, Iwiska-Zelder J, Braus T et al. (2001) MRI versus arthroscopy in the diagnosis of scapholunate ligament injury. J Hand Surg 1-B: 17–21
- Scheck RJ, Kubitzek C, Hierner R et al. (1997) The scapholunate interosseous ligament in MR arthrography of the wrist: correlation with non-enhanced MRI and wrist arthroscopy. Skeletal Radiol 5: 263–271
- Scheck RJ, Romagnolo A, Hierner R et al. (1999) The carpal ligaments in MR arthrography of the wrist: correlation with standard MRI and wrist arthroscopy. J Magn Reson Imaging 3: 468–474
- Schweitzer ME, Brahme SK, Hodler J et al. (1992) Chronic wrist pain: spin-echo and short tau inversion recovery MR imaging and conventional and MR arthrography. Radiology 1: 205–211
- Valeri G, Ferrara C, Carloni S, Soccetti A, Giognoni A (1999) Magnetic resonance arthrography in chronic wrist pain. Radiol Med 1/2: 19–25