

# Multidirektionale winkelstabile Versorgung der instabilen distalen Radiusfraktur

## Multidirectional Palmar Fixed-Angle Plate Fixation for Unstable Distal Radius Fracture

### Autoren

I. Mehling<sup>1,2</sup>, M. Meier<sup>1</sup>, U. Schlör<sup>1</sup>, H. Krimmer<sup>3</sup>

### Institute

<sup>1</sup> Klinik für Handchirurgie (Ärztlicher Direktor: Prof. Dr. U. Lanz), Bad Neustadt/Saale

<sup>2</sup> Klinik und Poliklinik für Unfallchirurgie (Ärztlicher Direktor: Prof. Dr. Dr. h. c. P. M. Rommens), Universitätsklinik Mainz

<sup>3</sup> Zentrum für Handchirurgie (Chefarzt: Prof. Dr. H. Krimmer), Ravensburg

### Schlüsselwörter

- distale Radiusfraktur
- palmare Plattenosteosynthese
- Implantat
- Winkelstabilität

### Key words

- distal radius fracture
- internal fixation
- palmar plate
- fixed angle

### Zusammenfassung



**Fragestellung/Ziel:** Die offene Reposition und Stabilisierung mittels palmarer Plattenosteosynthese ist eine etablierte Therapiemethode bei intra- und extraartikulären distalen Radiusfrakturen. In dieser Studie werden die Ergebnisse bei instabilen distalen Radiusfrakturen mit einer multidirektionalen winkelstabilen Plattenosteosynthese (Aptus® Radius 2.5 von Medartis) vorgestellt. Aufgrund der variablen Schraubenplatzierung durch zwei Reihen distal und multidirektionale Winkelstabilität durch sphärische Keilverblockung des Schraubenkopfes (Medartis®) wird das extraartikuläre Einbringen der Schrauben erleichtert und durch die Variabilität der Plattenlöcher eine zentrale und dorsale Abstützung der Gelenkflächen ermöglicht. **Patienten und Methoden:** Zwischen Juni 2003 und Oktober 2004 wurden 61 Patienten nach einer distalen Radiusfraktur mit einer winkelstabilen palmaren Plattenosteosynthese ohne zusätzliche Spongiosaplastik an der Klinik für Handchirurgie, Bad Neustadt/Saale, operativ versorgt. Die postoperativen Röntgenbilder zeigten regelrechte anatomische Stellungsverhältnisse in allen Fällen. Insgesamt konnten 55 Patienten nachuntersucht werden. Die Nachuntersuchung beinhaltete die Anamnese aus der Patientenakte, eine klinische und radiologische Nachuntersuchung sowie den DASH-Fragebogen und den modifizierten Cooney-Handgelenksbogen nach Krimmer. **Ergebnisse:** Der mittlere Nachuntersuchungszeitraum lag bei  $9,6 \pm 5,2$  Monaten. Das mittlere Alter der nachuntersuchten Patienten betrug zum Zeitpunkt der Operation  $53,9 \pm 17,8$  Jahre. Die Frakturen wurden gemäß der AO-Klassifikation eingeteilt. Es handelte sich um elf A3-Frakturen, vier B2- und fünf B3-Frakturen, zehn C1-, 16 C2- und neun C3-Frakturen. Alle Frakturen heilten ohne Komplikationen aus. Lediglich in zwei Fällen kam es zu einem Längenverlust. Zum Nachunter-

suchungszeitpunkt betrug der durchschnittliche dorsopalmar Winkel  $8^\circ$ , die ulnare Inklination  $21^\circ$  und die Ulnarvarianz  $+0,2$  mm. Für die funktionellen Ergebnisse ergab sich für die Extension und Flexion eine Verminderung von durchschnittlich 12% im Vergleich zur gesunden Gegenseite, für die Ulnar- und Radialabduktion eine Verminderung von 9% und für die Pro- und Supination lediglich eine Verringerung von 2%. Die Patienten erreichten eine gute Handfunktion, was sich an einem mittleren DASH-Score von 14 Punkten und einem Krimmer-Punktwert von 82 Punkten zeigte. **Schlussfolgerung:** Die Therapie einer instabilen distalen Radiusfraktur mit der vorgestellten multidirektionalen winkelstabilen Plattenosteosynthese Aptus® Radius 2.5 von Medartis stellt eine sichere und stabile Versorgung dar, die zudem eine frühe Mobilisierung erlaubt. Durch die Winkelstabilität erfolgt eine dauerhafte Abstützung der Gelenkflächen bis zum Abschluss der Knochenneubildung in den Defektzonen ohne Gefahr des sekundären Korrekturverlustes.

### Abstract



**Purpose/Background:** Open reduction and internal fixation with plates is a valid treatment of displaced extra- and intra-articular distal radius fractures. This report presents our experience treating unstable distal radius fractures by using a multidirectional palmar fixed-angle plate system (Aptus® Radius 2.5 by Medartis). The subchondral support of the articular surface by fixed angle screws prevents secondary dislocation allowing early mobilisation. **Patients and Method:** 61 patients with distal radius fractures were treated during 6/2003 and 10/2004 using this palmar fixed-angle plate fixation without bonegraft. Postoperative X-rays showed anatomical reduction in all cases. 55 patients could be eval-

**eingereicht** 2. 10. 2006  
**akzeptiert** 4. 11. 2006

### Bibliografie

**DOI** 10.1055/s-2007-964933  
Handchir Mikrochir Plast Chir  
2007; 39: 29–33 © Georg  
Thieme Verlag KG Stuttgart ·  
New York · ISSN 0722-1819

### Korrespondenzadresse

**Dr. med. Isabella Mehling**  
Klinik und Poliklinik für  
Unfallchirurgie  
Universitätsklinik Mainz  
Langenbeckstraße 1  
55101 Mainz  
mehling@unfall.klinik.uni-  
mainz.de

uated postoperatively. The follow-up examination included the patient's history, physical and radiographic examination as well as the DASH questionnaire and the Krimmer's modified Cooney wrist score. **Results:** The average follow-up time was  $9.6 \pm 5.2$  months. The mean age of the examined patients was  $53.9 \pm 17.8$  years. The fractures were classified according to AO. There were eleven A3, four B2 and five B3 fractures, ten C1, 16 C2 and nine C3 fractures. All fractures united without complications. Just two cases showed a loss of length. At follow-up the average palmar angulation was  $8^\circ$ , ulnar inclination  $21^\circ$  and ulnar variance  $+0.2$  mm. Wrist motion averaged a decrease for extension and flexion of 12%, for ulnar and radial deviation of 9% and for pronation

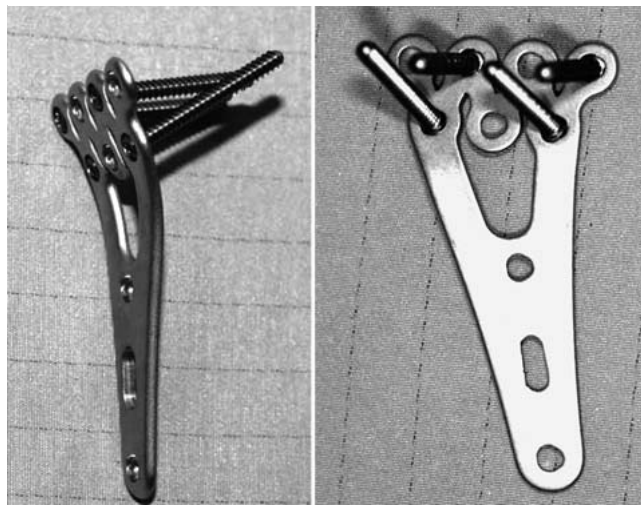
and supination only of 2% in comparison to the uninjured side. Grip strength reached an average of 85% of the contralateral side. Patients regained good function as represented in a mean DASH score of 14 points and a Krimmer score of 82 points. **Conclusions:** The treatment of unstable distal radius fractures with this plate fixation provided stable internal fixation and allowed early function. Due to multidirectional angle fixation and two lines of cortical screws it is possible to achieve an optimal restoration. The fixation of the central articular surface is guaranteed by the distal line, the dorsal subchondral support by the proximal line.

## Einleitung

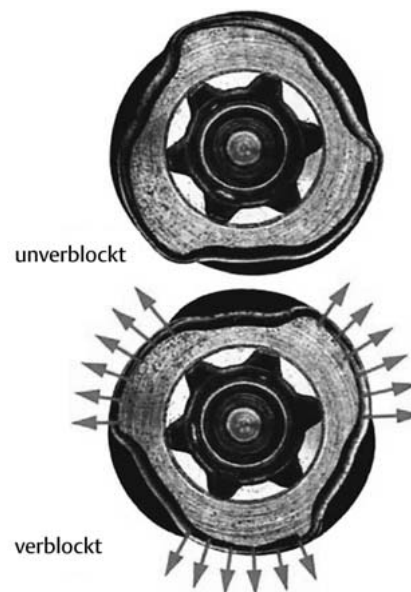
Durch die Einführung winkelstabiler Implantate mit Verblockung der Schrauben in der Platte nach dem Fixateur interne-Prinzip stellt der fehlende Halt der Schrauben im dorsalen Knochenanteil keine Gefahr mehr dar, da nach Reposition durch die Verankerung in der Platte eine dorsale Abstützfunktion dauerhaft gewährleistet ist. Dadurch können auch ausgedehnte Extensionsfrakturen mit dorsaler Defektzone mittels eines palmaren Zugangsweges exakt reponiert und osteosynthetisch versorgt werden ohne die Notwendigkeit einer zusätzlichen Spongiosoplastik.

Seit ihrer Einführung wurden verschiedene winkelstabile Systeme entwickelt. Probleme bei diesen Systemen können jedoch durch intraartikuläre Positionierung der Schrauben oder durch eine ungenügende distale knöcherne Abstützung mit nachfolgender Sinterung der Frakturzone entstehen. In der vorliegenden Studie wurde eine palmare Platte mit variabler Schraubenplatzierung durch zwei Schraubenlochreihen distal verwendet (Aptus® Radius 2.5 von Medartis) (Abb. 1). Die multidirektionale Winkelstabilität wird erreicht durch eine sphärische Keilverblockung des Schraubenkopfs (Medartis®) (Abb. 2). Hiermit wird das extraartikuläre Einbringen der Schrauben erleichtert und durch die Variabilität der Plattenlöcher eine zentrale und dorsale Abstützung der Gelenkfläche ermöglicht.

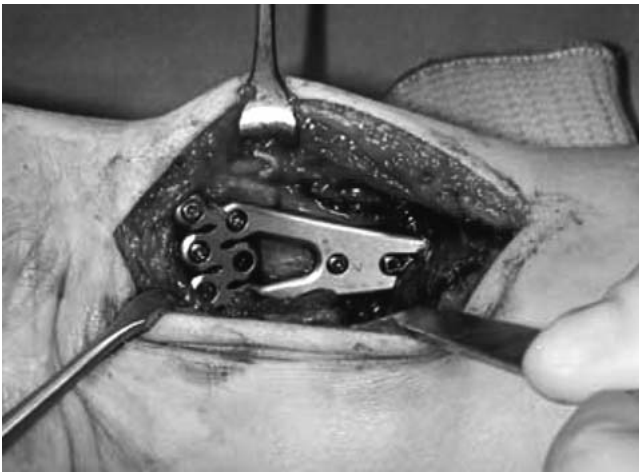Der operative Zugang erfolgt von palmar entlang der Flexor carpi radialis-Sehne (FCR). Nach Spalten der Unterarmfaszie werden FCR-Sehne, N. medianus und die Beugesehnen nach ulnar weggehalten. Der M. pronator quadratus wird unter Schonung der Vasa radialis dargestellt und durch eine L-förmige Inzision distal und radialeseitig abgelöst. Nach Säubern der Frakturänder erfolgt unter Zug und Flexion des Handgelenkes mit Druck in dorsopalmarer Richtung die Reposition der Fraktur. Nach Anlegen der Platte wird diese zunächst proximal in der Mitte des Gleitloches fixiert. Danach erfolgt mithilfe der Bohrbuchse das Einbringen der distalen Schrauben. Durch das Verblockungsprinzip ist eine Schraubenvarianz von bis zu  $15^\circ$  in jede Richtung möglich. Durch Röntgenkontrolle kann die exakte subchondrale und extraartikuläre Lage geprüft werden und ggf. nach proximal oder distal korrigiert werden. Bei extraartikulären Frakturen sollten mindestens zwei winkelstabile Schrauben platziert werden, bei intraartikulären Frakturen sind mindestens drei subchondrale winkelstabile Schrauben distal notwendig, um ein Durchsintern der Gelenkfläche nach proximal zu verhindern. Die dorsale subchondrale Abstützung wird durch die Neigung der Schraubenrichtung nach distal in der zweiten Reihe ermöglicht (Abb. 3).



**Abb. 1** Palmare Platte mit variabler Schraubenplatzierung durch zwei Reihen, Schraubenvarianz von bis zu  $15^\circ$  in jede Richtung möglich; Aptus® Radius 2.5 von Medartis.



**Abb. 2** Sphärische 3-Punkt-Keilverblockung; TriLock™.



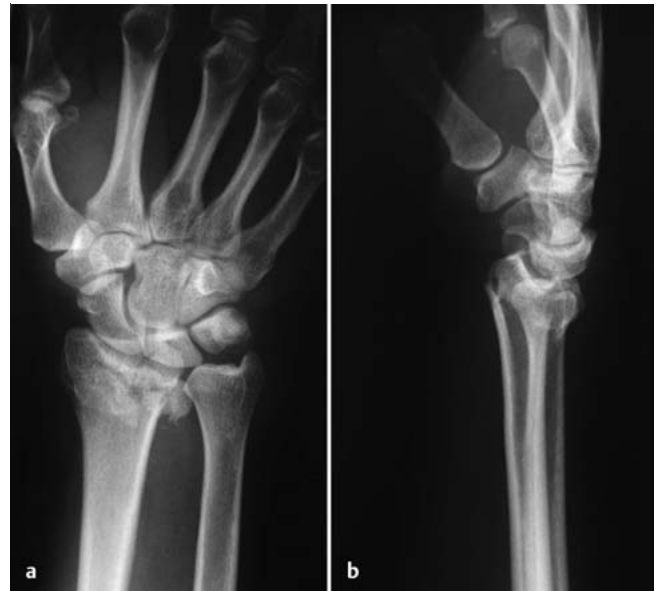**Abb. 3** Intraoperative Sicht der angelegten winkelstabilen, multidirektionalen palmaren Platte, Aptus® Radius 2.5 von Medartis.

Ziel der vorliegenden Studie war die klinisch-radiologische Untersuchung der multidirektionalen, winkelstabilen plattenosteosynthetischen Versorgung bei instabilen Radiusfrakturen im eigenen Patientengut.

### Patienten und Methoden

Zwischen Juni 2003 und Oktober 2004 wurden 61 Patienten nach distaler Radiusfraktur mit einer winkelstabilen palmaren Plattenosteosynthese ohne zusätzliche Spongiosaplastik in der Klinik für Handchirurgie, Bad Neustadt/Saale, operativ versorgt. Von den 61 Patienten erschienen 55 Patienten zur Nachuntersuchung. Es handelte sich bei den nachuntersuchten Patienten um 34 Frauen und 21 Männer. Das mittlere Alter zum Zeitpunkt der Operation lag bei  $53,9 \pm 17,8$  Jahren mit einem Minimum von 17 Jahren und einem Maximum von 81 Jahren. Der mittlere Zeitraum zwischen der Verletzung und der nachfolgenden Operation lag bei  $5,6 \pm 6,5$  Tagen, minimal 0 und maximal 24 Tagen. Die operative Versorgung erfolgte wie oben erläutert. In keinem Fall musste eine Spongiosaplastik durchgeführt werden. Die Frakturen wurden gemäß der AO-Klassifikation eingeteilt (23-) [2]. Es handelte sich um elf A3-Frakturen, vier B2- und fünf B3-Frakturen, zehn C1-, 16 C2- und neun C3-Frakturen. **Abb. 4** zeigt als Beispiel eine C1-Fraktur. Bei 53 Frakturen lag eine Trümmerzone vor, nur drei Frakturen zeigten keine Trümmerzone auf. Das Verhältnis zwischen Extensions- und Flexionsfraktur lag bei 46:9 Frakturen. Es bestanden keine zusätzlichen Verletzungen, wie zum Beispiel eine SL-Band-Dissoziation oder eine Instabilität im distalen Radioulnargelenk.

Der durchschnittliche Nachuntersuchungszeitraum lag bei  $9,6 \pm 5,2$  Monaten (Spannbreite 4–21 Monate). Alle nachuntersuchten Patienten wurden klinisch und radiologisch kontrolliert. Zur Bewertung der funktionellen Ergebnisse setzten wir den DASH-Score ein, der die Funktion und Symptomatik der oberen Gliedmaßen aus Patientensicht erfasst [1]. Die Punktverteilung zwischen 0 und 100 Punkten, wobei 0 keiner Einschränkung und 100 einer maximalen Einschränkung entspricht, spiegelt das Ergebnis der Behandlung wider. Zusätzlich wurde der modifizierte Cooney-Handgelenksbogen nach Krimmer zur Bewertung der Handgelenkfunktion eingesetzt [3].



**Abb. 4a und b** Beteiligung des distalen Radioulnargelenkes.

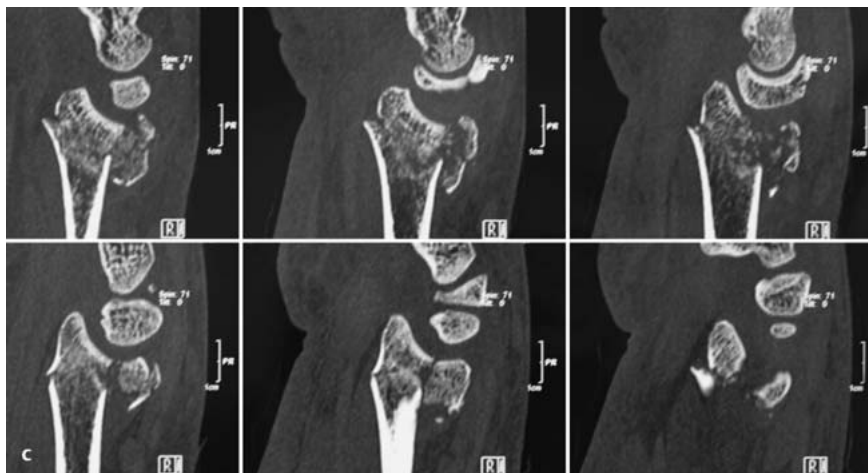
### Ergebnisse

Der mittlere Nachuntersuchungszeitraum lag bei  $9,6 \pm 5,2$  Monaten. Das mittlere Alter der nachuntersuchten Patienten betrug zum Zeitpunkt der Operation  $53,9 \pm 17,8$  Jahre. Die Frakturen wurden gemäß der AO-Klassifikation eingeteilt (23-). Es handelte sich um elf A3-Frakturen, vier B2- und fünf B3-Frakturen, zehn C1-, 16 C2- und neun C3-Frakturen. Alle Frakturen heilten ohne Komplikationen aus. Die Handgelenkbeweglichkeit betrug durchschnittlich  $58^\circ$  für die Extension und  $61^\circ$  für die Flexion, was eine Verminderung zur Gegenseite um 12% bedeutete. Bei der Radial-/Ulnarabduktion zeigte sich eine Verminderung um 9% zur gesunden Seite mit einer Radialabduktion von durchschnittlich  $20^\circ$  und  $36^\circ$  für die Ulnarabduktion. Für die Pro- und Supination bestand lediglich eine Reduktion um 2% zur Gegenseite mit einer Pronation von  $89^\circ$  und einer Supination von  $88^\circ$ . Die Handgelenkkraft (grip strength) erreichte 85% zu der unverletzten Gegenseite. Diese Funktionseinschränkungen spiegeln sich in einem durchschnittlichen DASH-Score von 14 Punkten wider und einem Krimmer-Punktwert von 82 Punkten.

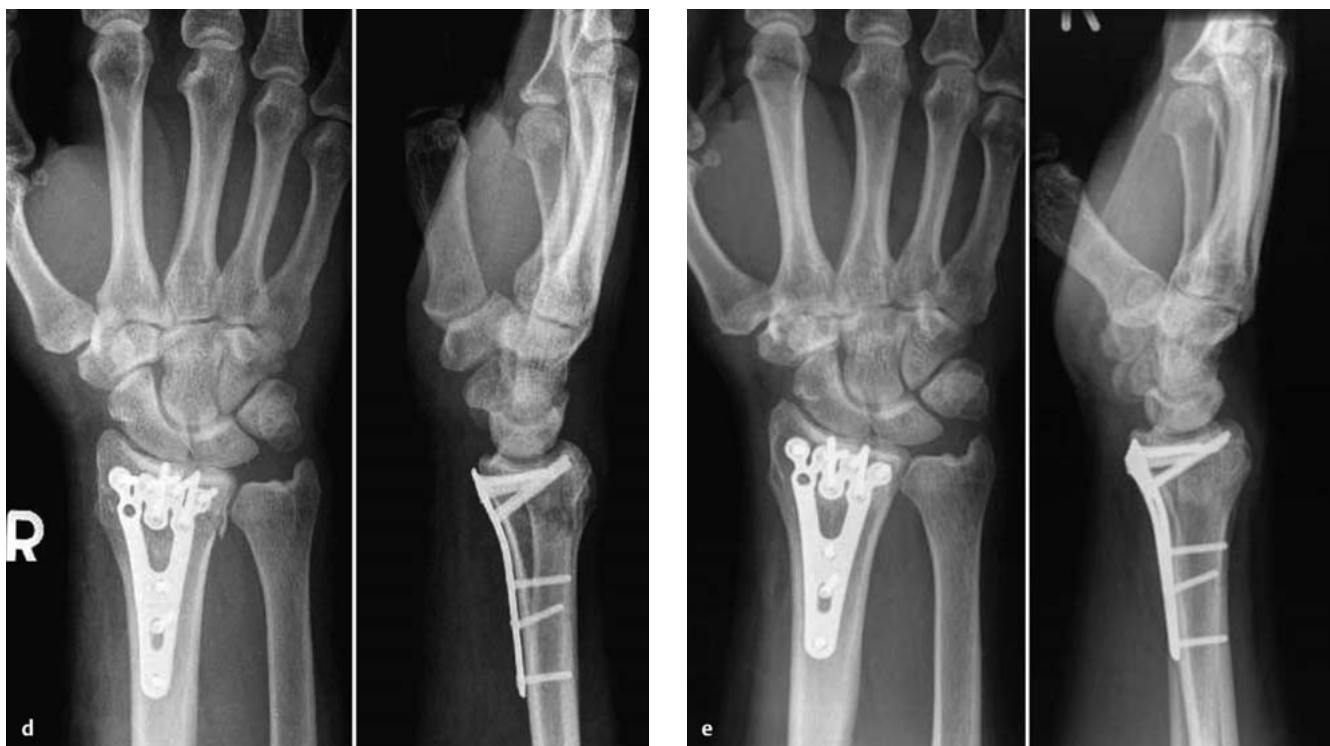Bei allen nachuntersuchten Patienten erfolgte zusätzlich eine radiologische Kontrolluntersuchung. Alle Frakturen waren knöchern konsolidiert. Der durchschnittliche dorsopalmare Winkel betrug  $8^\circ$  (Spannbreite 0– $20^\circ$ ), die ulnare Inklination  $21^\circ$  (Spannbreite 10– $30^\circ$ ) und die Ulnarvarianz  $+0,2$  mm (Spannbreite –4 mm bis +3 mm). In zwei Fällen kam es zu einem Längenverlust. Dies lag in einem Fall an nur distal eingebrachten Schrauben, in dem anderen Fall war eine unzureichende Schraubenanzahl verwendet worden.

An postoperativen Komplikationen kam es einmal zu einem posttraumatischen Karpaltunnelsyndrom und einmal zu einem temporären CRPS. Beides konnte durch konservative Maßnahmen beherrscht werden.

Eine Entfernung des Osteosynthesematerials erfolgte nicht standardmäßig, sondern nur bei mechanischem Stören oder auf ausdrücklichen Wunsch des Patienten. Bisher erfolgte bei sechs Patienten eine Materialentfernung. Dabei bestand bei vier Patienten



**Abb. 4 c** Präoperative CT-Untersuchung, sichtbare dorsale Trümmerzone.



**Abb. 4 d und e** Winkelstabile Versorgung mit multidirektionaler Platte, zentrale Abstützung der Gelenkfläche mit Schrauben aus der ersten Reihe, subchondrale Abstützung dorsal aus der zweiten Reihe, unmittelbar post-

operative Röntgenkontrolle (**d**) und radiologische Kontrolle nach acht Monaten (**e**).

ten eine dorsale Synovialitis aufgrund zu lang gewählter Schrauben, die eine Plattenentfernung notwendig machte.

## Diskussion

Ziel der Behandlung der distalen instabilen Radiusfraktur sind die anatomische Rekonstruktion und Retention. Dies ist nicht nur Voraussetzung für eine frühzeitige Mobilisierung, sondern auch notwendig, um Spätschäden infolge posttraumatischer Arthrose zu vermeiden. Neben der Kirschner-Drahtosteosynthese und der Fixateur externe-Osteosynthese zeigt die palmare winkelstabile Plattenosteosynthese mehrere Vorteile. Durch Reposition an der meist nur einfach frakturierten palmaren Korti-

kalis kann das Repositionsergebnis gut kontrolliert werden. Die Winkelstabilität der Schrauben bietet eine dauerhafte Abstützung der Gelenkflächen bis zum Abschluss der Knochenneubildung. Es besteht daher keine Gefahr des sekundären Korrekturverlustes, und eine Spongiosaplastik ist nur noch in Ausnahmefällen notwendig. Dies ermöglicht eine Frühmobilisation [4, 7]. Es gibt verschiedene winkelstabile Plattenosteosynthese-Systeme. Die in dieser Studie vorgestellte palmare Platte bietet durch ihre variable Schraubenplatzierung und ihre Multidirektionalität (Aptus® Radius 2.5 von Medartis) mehrere Vorteile. Die multidirektionale Platzierung mit variablen Schraubenlöchern in der Platte erlaubt von der ersten Reihe durch Neigung nach proximal eine sichere extraartikuläre Platzierung und Unterstützung der zentralen Gelenkfläche, während aus der zweiten Reihe die dor-

sale subchondrale Platzierung möglich ist. Die Variabilität der Schraubenplatzierung kann sich dem Frakturtyp somit anpassen. Die dargestellten Ergebnisse zeigen eine anatomische Ausheilung ohne wesentlichen Korrekturverlust bei frühzeitiger Mobilisierung und gutem funktionellem Ergebnis.

Es sollten jeweils mindestens zwei Schrauben in der proximalen und zwei Schrauben in der distalen Reihe der Platte platziert werden, um eine ausreichende Stabilität zu erreichen. In Abhängigkeit des Frakturtyps und je nach Ausmaß der Trümmerzone können weitere Schrauben platziert werden. So ist es möglich, durch die der Anatomie angepassten Platte sowie durch die variable Schraubenbesetzung auch ein ulnares oder radiales Kantenfragment am distalen Radius stabil zu fassen. Um eine Irritation der Strecksehnen zu vermeiden, ist darauf zu achten, dass die Schrauben nicht zu lang gewählt werden. Dies erfordert eine exakte Bildwandlerkontrolle. Wir empfehlen, von der gemessenen Schraubenlänge zwei Millimeter abzuziehen, um eine Strecksehnen-synovialitis oder gar Sehnenruptur zu vermeiden. Ein grundsätzliches Problem stellt die Ruptur der Extensor pollicis longus-Sehne dar, die auch unter konservativer Therapie auftreten kann. Zu diskutieren wäre hierbei, ob bei Versorgung mit palmarer Plattenosteosynthese zusätzlich durch eine Miniinzision von dorsal die Eröffnung der Strecksehnenfächer erfolgen sollte. Hierzu sind jedoch längerfristige prospektive Vergleichsstudien notwendig.

Die Frakturversorgung mittels Plattenosteosynthese stellt gerade auch bei älteren, häufig multimorbiden Patienten eine suffiziente Therapie dar, wie von Orbay und Fernandez beschrieben [5, 6]. Dies zeigte sich auch in unserem Kollektiv mit guten funktionellen Ergebnissen der älteren Patienten. Im Hinblick auf die zunehmende Überalterung der Bevölkerung kann dadurch die Gesamtmorbidität verkleinert werden. Ebenso können, im DRG-Zeitalter, die Therapiekosten gesenkt werden. Zwar ist eine konservative Therapie oder die Versorgung der Fraktur mittels Kirschner-Drähten initial kostengünstiger, auf die Gesamtmorbidität betrachtet, ist jedoch die Versorgung mittels Plattenosteosynthese als kostengünstiger anzusehen.



### Isabella Mehling

Isabella Mehling, geb. am 25. 7. 1975 in Mainz. 1995 bis 2002 Studium der Humanmedizin an der Universität Würzburg. 3. Staatsexamen 2002. 2002 bis 2003 Ärztin im Praktikum an der Orthopädischen Klinik König-Ludwig-Haus in Würzburg (Prof. Dr. J. Eulert). Promotion 2003. 2004 bis April 2005 Weiterbildungsassistentin an der Klinik für Handchirurgie in Bad Neustadt/Saale (Prof. Dr. U. Lanz). Seit Mai 2005 Weiterbildungsassistentin an der Klinik und Poliklinik für Unfallchirurgie an der Johannes-Gutenberg-Universität in Mainz (Prof. Dr. Dr. h. c. Rommens).

### Literatur



- 1 *Germann G, Wind G, Harth A*: Der DASH-Fragebogen – Ein neues Instrument zur Beurteilung von Behandlungsergebnissen an der oberen Extremität. *Handchir Mikrochir Plast Chir* 1999; 31: 149 – 152
- 2 *Henry MH, Griggs SM, Levaro F, Clifton J, Masson MV*: Volar approach to dorsal displaced fractures of the distal radius. *Tech Hand Upper Extremity* 2001; 5: 31 – 41
- 3 *Krimmer H, Wiemer P, Kalb K*: Vergleichende Ergebnisbewertung am Handgelenk – mediokarpale Teilarthrodese und Totalarthrodese. *Handchir Mikrochir Plast Chir* 2000; 32: 369 – 374
- 4 *Krimmer H, Pessenlehner C, Haßelbacher K, Meier M, Roth F, Meier R*: Palmare winkelstabile Plattenosteosynthese der instabilen Radiusfraktur. *Unfallchirurg* 2004; 107: 460 – 467
- 5 *Orbay JL, Fernandez DL*: Volar fixation for dorsally displaced fractures of the distal radius: a preliminary report. *J Hand Surg [Am]* 2002; 27: 205 – 215
- 6 *Orbay JL, Fernandez DL*: Volar fixed-angle plate fixation for unstable distal radius fractures in the elderly patient. *J Hand Surg [Am]* 2004; 29: 96 – 102
- 7 *Uzdil T, Neumann W, Bauschke A, Winker KH*: Die palmare winkelstabile Plattenosteosynthese bei distalen Radiumextensionsfrakturen. *Akt Traumatol* 2001; 31: 141 – 148