

F. Busse
J. Felderhoff
H. Krimmer
U. Lanz

Die skapholunäre Bandverletzung. Therapie durch dorsale Kapsulodese

Scapholunate Dissociation: Treatment by Dorsal Capsulodesis

Zusammenfassung

Im Zeitraum Dezember 1994 bis Dezember 1996 wurden an der Klinik für Handchirurgie Bad Neustadt/Saale 26 Patienten mit einer skapholunären Bandverletzung (SLD 1.°= 3, SLD 2.°= 16, SLD 3.°= 7) durch eine dorsale Kapsulodese versorgt. Die Nachuntersuchung fand in der Zeit von April bis Juli 1998 statt (Nachuntersuchungszeitraum 24 Monate [16 bis 37 Mon.]).

Beurteilt wurden die klinischen Parameter Beweglichkeit, Kraft und Schmerz, der Röntgenbefund des Handgelenkes prä- und postoperativ sowie die subjektive Bewertung des Operations-Erfolges durch den Patienten (Fragebogen, DASH-Score, modifizierter Cooney-Score nach Krimmer).

Bei relativ deutlicher Einschränkung der Beweglichkeit gegenüber der gesunden Seite (32% für E/F, 19% für U/R) reduzierten sich die Schmerzen um ein Drittel (30%). Die Kraftentwicklung war unverändert. Etwa vier Fünftel (86%) beurteilten die Operation als Erfolg. Radiologisch konnte der SL-Winkel in der Gruppe der Patienten mit einer SLD 3.° insgesamt um 12 Grad aufgerichtet werden, in der Gruppe mit dynamischer Fehlstellung waren prä- und postoperativer Wert unverändert innerhalb der Norm. Unabhängig vom Grad der präoperativen SL-Bandverletzung benötigten 19% der Patienten (5 von 26) wegen persistierender Beschwerden weitere Operationen.

Schlüsselwörter

Skapholunäre Bandverletzung · SLAC-wrist · DASH

Abstract

Between December 1994 and December 1996, 26 patients with a scapholunate ligament injury (three with SLD 1.°, 16 with SLD 2.° and 7 with SLD 3.°) underwent an operation for dorsal capsulodesis in the Klinik für Handchirurgie, Bad Neustadt/Saale. Mean follow-up was 24 months (16 to 37 months). Follow-up criteria were range of motion, grip strength, pain relief, and X-ray findings. Clinical outcome was evaluated using a personal questionnaire, the DASH- and a modified Cooney-Score.

Although significant reduction of joint mobility compared to the opposite site was found in all cases (E/F 32%, U/R 19%), the reduction of pain was 30%. Grip-strength was not altered. Thus, 86% of the patients were satisfied with the result obtained. On X-ray, the scapholunate angle was raised in the SLD 3.°-group by 12° postoperatively; in the group with dynamic instability, X-ray findings were normal.

Overall, 19% (5/26) needed further operations due to persistent pain.

Key words

Scapholunate ligament injury · capsulodesis · SLAC wrist · DASH

Institutsangaben

Klinik für Handchirurgie, Abteilung I (Chefarzt: Prof. Dr. U. Lanz), Bad Neustadt/Saale

Korrespondenzadresse

Dr. med. Frank Busse · Abteilung für Plastische Chirurgie · Behandlungszentrum Vogtareuth · Krankenhausstraße 20 · 83569 Vogtareuth · E-Mail: f_busse@freenet.de

Eingang des Manuskriptes: 15. 5. 2002 · Angenommen: 18. 6. 2002

Bibliografie

Handchir Mikrochir Plast Chir 2002; 34: 173 – 181 © Georg Thieme Verlag Stuttgart · New York · ISSN 0722-1819

Einleitung

Zerreißungen des skapholunären Bandes führen zu einer Gefügestörung der proximalen Handwurzelreihe. Je nach Schweregrad der Dissoziation ist die Biomechanik des Handgelenkes beeinträchtigt (Taleisnik 1980¹⁶, Buck-Gramcko 1985³).

Die erstgradige Läsion (Einriss ohne wesentliche mechanische Instabilität) ist nur arthroskopisch zu verifizieren. Die Folgen einer zweitgradigen Verletzung (Totalzerreißen des skapholunären Bandes mit dynamischer Instabilität) manifestiert sich klinisch in der Mehrzahl durch einen positiven Watson-Test (Watson und Mitarb. 1988²⁰). Radiologisch kann anhand von Spezialaufnahmen unter Ballonkompression oder in Ulnarduktion eine Erweiterung des skapholunären Gelenkspaltes erkennbar sein.

Bei der drittgradigen Verletzung scheint zusätzlich zur Totalzerreißen des skapholunären Bandes ein bisher noch nicht direkt quantifizierbarer Schaden der extrinsischen Bänder des Handgelenkes hinzuzukommen. Die eintretende statische Instabilität des Karpus lässt sich auf den Standardaufnahmen des Handgelenkes in zwei Ebenen erkennen (DISI-Position des Lunatums, Vergrößerung des SL-Winkels, Ringschattenphänomen des Skaphoids) (Garcia-Elias und Mitarb. 1989⁶, Schmitt und Lanz 1996¹⁵). Durch Verkantung des flektierten Kahnbeins und dadurch eintretende Inkongruenz mit der radioskaphoidalen Gelenkfläche ist die Voraussetzung für die Entwicklung einer Handgelenkarthrose im Sinne eines fortgeschrittenen karpalen Kollapses (SLAC-wrist) gegeben. Mit der Kapsulodese, erstmalig von Blatt (1987¹) beschrieben, wird versucht, die pathologische Rotationsinstabilität des Skaphoids zu minimieren.

In der vorliegenden Serie kam eine Bandplastik mit Verwendung des extrinsischen Bandapparates (Ligamentum intercarpale dorsale) als dorsale Kapsulodese zur Anwendung.

Indikation zur dorsalen Kapsulodese

Bei der Therapie von SL-Bandverletzungen muss zwischen einer frischen und einer veralteten Bandverletzung unterschieden werden.

Liegt eine frische Bandverletzung vor, muss als Ziel die anatomiegerechte Ausheilung der Läsion angestrebt werden. Daher ergibt sich eine unterschiedliche Vorgehensweise in Abhängigkeit des Schweregrades der Verletzung.

Bei einem erstgradigen frischen Einriss ist eine alleinige Gipsruhigstellung für vier bis sechs Wochen ausreichend. Voraussetzung für die exakte Diagnose ist im Allgemeinen eine Handgelenkarthroskopie.

Bei einer zweitgradigen frischen Verletzung sollte eine mindestens sechswöchige Gipsruhigstellung durchgeführt werden. Da definitionsgemäß bei einer zweitgradigen Läsion keine statische Fehlstellung vorliegt, muss grundsätzlich keine Kirschner-Draht-Transfixation vorgenommen werden. Im Einzelfall, z. B. wenn der Verdacht auf eine Erweiterung des SL-Spaltes besteht, und bei länger zurückliegender Verletzung sollten in diesem Stadium zu-

sätzlich Kirschner-Drähte eingebracht und für acht Wochen belassen werden.

Bei einer drittgradigen, frischen Ruptur mit statischer Fehlstellung ist die achsengerechte Reposition mit Einbringen von Kirschner-Drähten gegebenenfalls in Kombination mit einer Bandnaht obligat.

Als frisch wird eine Bandverletzung definiert, solange nahtfähiges Material vorliegt. Nach Hahn und Mitarb. (1999⁸) ist dies im Allgemeinen nur bis maximal sechs Monate nach dem Trauma der Fall.

Aus diesen Überlegungen heraus stellt sich in unserer Klinik die Indikation zu einer dorsalen Kapsulodese bei veralteten skapholunären Bandverletzungen, das heißt, bei Verletzungen, die in der Regel länger als sechs Monate zurückliegen. Eine Rekonstruktion des SL-Bandes allein ist in diesem Fall nicht mehr sinnvoll, da zusätzlich nicht exakt quantifizierbare sekundäre Veränderungen im extrinsischen Bandapparat eingetreten sind.

Bei der veralteten erstgradigen Läsion, die nach bisheriger Erkenntnis nicht zu einem SLAC-wrist führt, führen wir die dorsale Kapsulodese nur bei chronischen Beschwerden durch, die nicht durch ein Shaving des Bandes und/oder eine Gipsruhigstellung beherrscht werden können. Vor diesem Hintergrund sind die zwei Patienten mit erstgradiger Bandläsion, die in der vorliegenden Studie mit dorsaler Kapsulodese versorgt wurden, zu sehen (Tab. 2).

Die veraltete zweitgradige Verletzung stellt die eigentliche Indikation zur dorsalen Kapsulodese dar, bei der veralteten drittgradigen Ruptur müssen analog zur frischen Verletzung obligat nach Reposition der statischen Fehlstellung Kirschner-Drähte eingebracht werden, gefolgt von einer mindestens sechswöchigen Gipsruhigstellung (Abb. 1).

Technik

Über einen dorsalen Zugang wird ein etwa 3 cm langer und 1 cm breiter Streifen aus dem Ligamentum intercarpale dorsale gehoben (Abb. 2). Dieser wird distal am Skaphoid gestielt belassen und unter maximalem Zug mit dem Periost der dorsalen Radiuslippe vernäht. Im Idealfall gelingt durch den so umgelenkten Bandstreifen neben einer Aufrichtung des Kahnbeins auch eine Führung des proximalen Skaphoidpols, so dass insbesondere bei der Flexionsbewegung ein Verkanten über die dorsale Radiuskante unterbleibt. Bei den frühen Fällen dieser Serie wurden meistens unabhängig von der Schwere der SL-Bandverletzung Skaphoid und Lunatum zur Stabilisierung des Repositionsergebnisses temporär durch Kirschner-Drähte fixiert. Derzeit wird von uns bei drittgradiger Ruptur (= statische Fehlstellung) eine temporäre Transfixation von Skaphoid und Lunatum durch von radial eingebrachte Kirschner-Drähte routinemäßig durchgeführt, da bei der statischen Instabilität eine achsengerechte Reposition für das Ausheilungsergebnis von entscheidender Bedeutung ist und das Repositionsergebnis ohne K-Drähte nicht gehalten werden kann (Abb. 3 und 4).

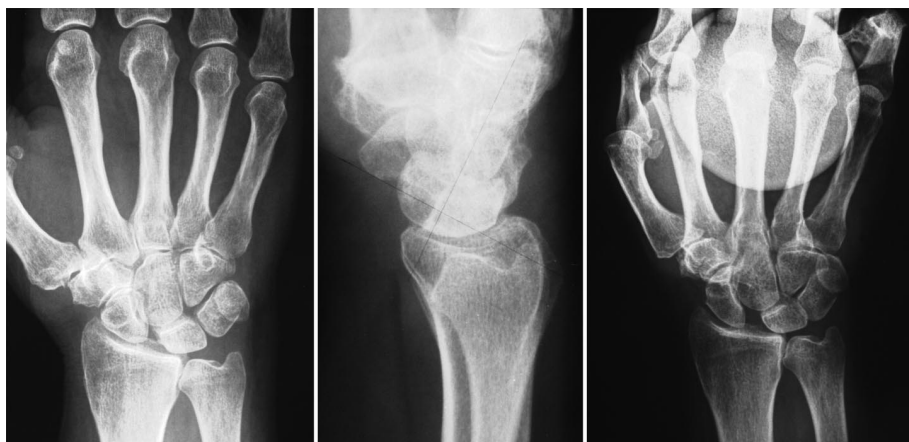

Abb. 1 64-jährige Patientin mit veralteter SLD 3.°, SL-Winkel 88°, deutliches Aufklaffen des SL-Spalt in der Belastungsaufnahme.

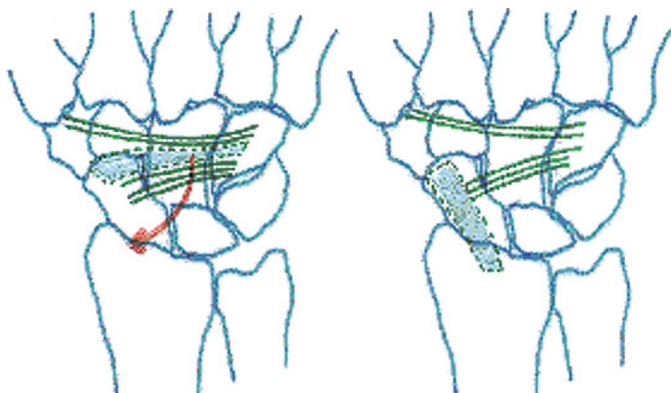


Abb. 2 Ansicht eines rechten Handgelenkes von dorsal mit Lig. intercarpale dorsale vor und nach Umlagerung.

Bei zweitgradigen Verletzungen des skapholunären Bandes wird auf das Einbringen von Kirschner-Drähten verzichtet. Eine postoperative Gipsruhigstellung des Handgelenkes für sechs Wochen ist in beiden Fällen an unserer Klinik obligat.

Nach Entfernung des Osteosynthesematerials wird mit der krankengymnastischen Übungstherapie begonnen.

Krankengut

Von Dezember 1994 bis 1996 wurden an unserer Klinik 26 Patienten mit einer skapholunären Bandverletzung operiert. Drei Patienten hatten eine erstgradige, 16 eine zweitgradige und sieben Patienten eine drittgradige Verletzung des skapholunären Bandes. Das Durchschnittsalter lag bei 42 (22 bis 59) Jahren, der Anteil weiblicher Patienten bei 27% (7 von 26).

Von den 26 operierten Patienten mussten innerhalb des Nachbeobachtungszeitraumes fünf Patienten (19%) wegen persistierender Beschwerden nachoperiert werden (Tab. 1), so dass in die Auswertung 21 Patienten aufgenommen werden konnten. Jeder Patient wurde einbestellt sowie klinisch und radiologisch untersucht (Nachuntersuchungszeitraum: 24 Monate [16 bis 37 Mon.]). Mittels eines eigenen erstellten Fragebogens, einer visuellen und verbalen Analogskala sowie des Krimmer- (Krimmer und Mitarb. 2000¹¹) und des DASH-Score (Germann und Mitarb. 1999⁷) (nur postoperativ) wurden die objektiven Befunde mit der subjektiven Einschätzung des Patienten verglichen. Vier der

Tab. 1 Patienten, die wegen Folgeoperationen nicht in die Auswertung genommen wurden

Grund	Anzahl der Patienten	Diagnose	Nach Folgeoperation jetzt Beschwerdelinderung?
HG-Arthrodesen	1	SLD 3.°	ja
Mediokarpale Teilarthrodesen	2	SLD 3.°	ja nein
STT-Fusionen	2	SLD 1.° SLD 2.°	ja ja

Tab. 2 Diagnose

Diagnose	n = 21
SLD 1.°	2
SLD 2.°	15
SLD 3.°	4

Tab. 3 Trauma

Trauma	Anzahl
Sturz auf Handgelenk	7
Verdrehtrauma	3
Nicht erinnerlich	11

fünf nachoperierten Patienten (80%) gaben nach der Folgeoperation (eine Handgelenkarthrodesen und je zwei mediokarpale Teilarthrodesen und STT-Fusionen) eine Besserung der Beschwerdesymptomatik an.

Der überwiegende Anteil der nachuntersuchten Patienten wies eine skapholunäre Verletzung zweiten Grades auf (15 von 21, Tab. 2), nur etwa die Hälfte (10 von 21) der Patienten erinnerte sich an ein Trauma (Tab. 3).

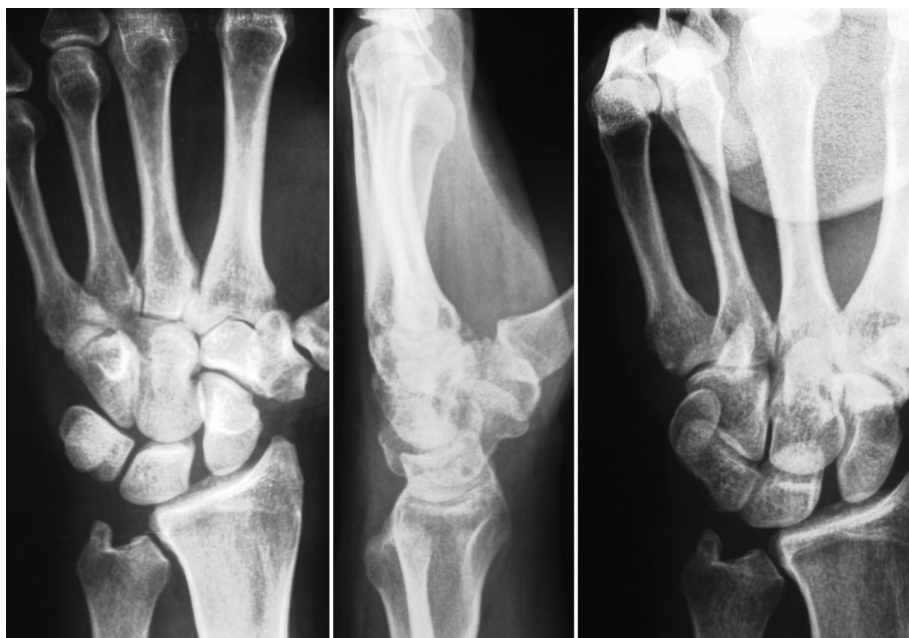

Abb. 3 35-jähriger Patient mit veralteter SLD 3. Grades, SL-Winkel 72 Grad, Aufklaffen des SL-Spalttes in der Belastungsaufnahme.

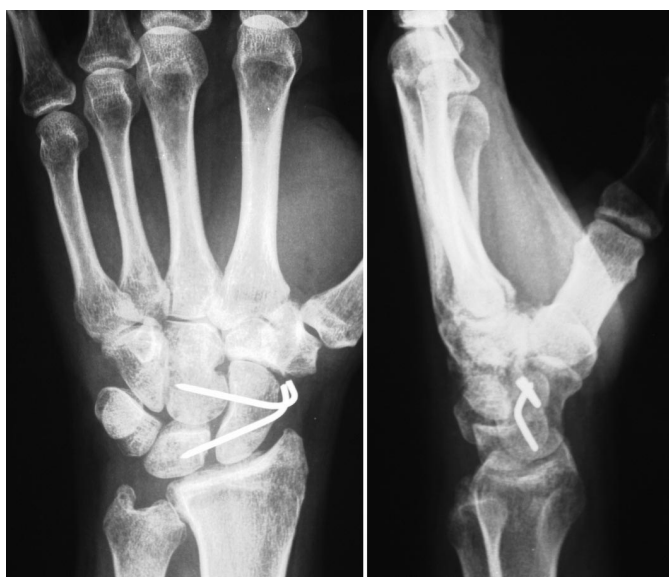

Abb. 4 Postoperativer Befund nach dorsaler Kapsulodese und Einbringung von zwei Kirschner-Drähten, SL-Winkel 40 Grad.

In 66% der Fälle war die rechte Hand eines Rechtshänders betroffen, in etwa drei Viertel der Fälle (17 von 21) wurde eine Arthroskopie zur Diagnosesicherung vorgeschaltet (Tab. 4).

Ergebnisse

Von den 21 nachuntersuchten Patienten wiesen zwei eine erstgradige, 15 eine zweitgradige und vier eine drittgradige Verletzung des skapholunären Bandes auf. Bis auf die unterschiedlichen radiologischen Befunde (Tab. 5 und 6) zeigten sich zwischen den Patienten mit einer drittgradigen Bandzerreiung und denjenigen mit einer zweitgradigen Zerreiung keine statistisch relevanten Unterschiede. Im Folgenden werden daher die Ergebnisse aller 21 Patienten überwiegend zusammengefasst dargestellt.

Tab. 4 Wichtige Zusatzdaten

Befund	Anzahl	
Dominanz	Rechtshänder	20
	Linkshänder	1
OP-Seite	rechts	14
	links	7
Arthroskopie präop.	ja	17
	nein	4
Kirschner-Draht eingebracht	ja	16
	nein	5
Materialentfernung	Σ = 10 (8 – 15) Wochen postoperativ	

Während initial eine Verminderung der Extension/Flexion von 18% bzw. eine Reduktion der Ulnar-/Radialduktion von 15% gegenüber der gesunden Seite bestand, erhöhten sich diese Werte für die Extension/Flexion postoperativ auf 32% und für die Ulnar-/Radialduktion auf 19% (Abb. 4). Insgesamt war postoperativ die Flexion mit 13 Grad stärker reduziert als die Extension mit 6 Grad (Abb. 5).

Die Kraft blieb durch die Operation unverändert, die geringfügigen Unterschiede sind statistisch nicht signifikant (Abb. 6).

Tabelle 5 zeigt die in unserer Studie gemessenen Röntgenbefunde des Handgelenkes in zwei Ebenen. Definitionsgemäß wiesen die Patienten mit einer drittgradigen SL-Band-Läsion pathologische Werte auf, während die Patienten mit einer zweitgradigen Verletzung innerhalb der Normwerte lagen. Daher verwundert es nicht, dass das Skaphoid bei drittgradiger Ruptur deutlich stärker aufgerichtet werden konnte als bei zweitgradiger Verletzung ohne präoperative Fehlstellung.

In Tabelle 6 sind die Patienten mit eindeutig pathologischen SL- und RL-Winkeln gesondert aufgelistet. Es scheint kein direkter

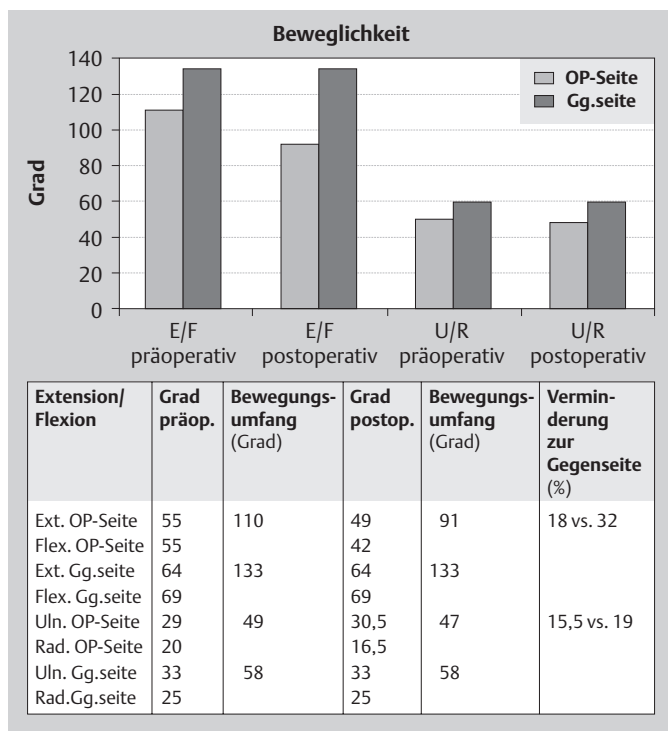


Abb. 5 Darstellung der Angaben zur Beweglichkeit.

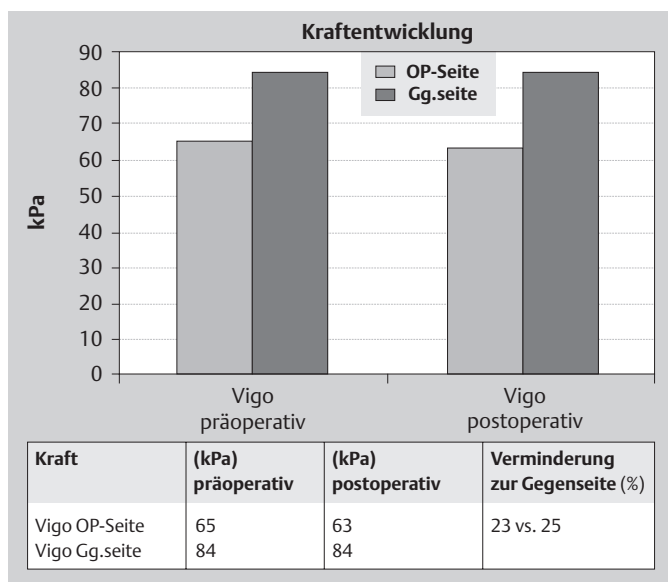


Abb. 6 Darstellung der Kraftentwicklung.

Zusammenhang zwischen dem Grad der Aufrichtung und der postoperativen Zufriedenheit zu bestehen (Tab. 8). Wahrscheinlich bewirkt das dorsalseitig umgelenkte und gespannte Lig. intercarpale dorsale neben einer Zügelung und Aufrichtung des distalen Kahnbeinpols zusätzlich eine Führung vor allem des proximalen Kahnbeinpols. Dadurch kommt es nicht mehr zu einer Subluxation über die dorsale Radiuskante. Einen indirekten Hinweis auf diese veränderte Mechanik gibt der Watson-Test, der präoperativ in fast der Hälfte der Fälle (9 von 21) und postoperativ nur noch in einem Fall positiv war.

Die Patienten gaben präoperativ deutliche belastungsabhängige, geringer auch Ruheschmerzen an (Tab. 7). In beiden Kategorien

Tab. 5 Darstellung der radiologisch gemessenen Winkel

Präoperativ	SLD 1./2.°	SLD 3.°
SL-Winkel	63,5° (40–70°)	81° (75–90°)
Ulnare Translokation	nein = 17	nein = 4
RL-Winkel	5° DISI (0°–10° DISI)	10° DISI (0°–20° DISI)
Postoperativ	SLD 1./2.°	SLD 3.°
SL-Winkel	61° (40–70°)	69° (50–85°)
Ulnare Translokation	nein = 17	nein = 4
RL-Winkel	5° DISI (0°–10° DISI)	11° DISI (0°–25° DISI)

Tab. 6 Darstellung der Patienten mit pathologischen SL-Winkeln

Patient mit SL-Dissoz. 3.° (n = 4)	SL/RL- Winkel präop.	SL/RL- Winkel postop.	Skaphoid aufgerich- tet?	Postop. zufrieden?
1	75°/20° DISI	65°/25° DISI	gering	ja
2	75°/10° DISI	75°/10° DISI	nein	nein
3	90°/0° DISI	50°/0° DISI	ja	ja
4	85°/10° DISI	85°/10° DISI	nein	ja

Tab. 7 Darstellung der Schmerzen

Visuelle Analogskala	Präop. (0–100)	Postop. (0–100)	Verminder- ung (%)	Signifikanz
Bei Belastung	62	43	31	p = 0,03
In Ruhe	16,5	5	70	p = 0,01
Verbale Analogskala	Präop. (0–4)	Postop. (0–4)	Verminder- ung (%)	Signifikanz
Bei Belastung	2,8	2,0	29	p = 0,01
In Ruhe	0,7	0,4	43	p = 0,02

Tab. 8 Darstellung der postoperativen subjektiven Bewertung des Operationserfolges durch den Patienten

Würde Operation noch einmal durchführen lassen	ja = 18 nein = 3 (keine Beschwerdebesserung)
Schmerzreduktion	ja = 18 nein = 3 (weiter Beschwerden)

erfolgte postoperativ eine signifikante Schmerzreduktion, die von den meisten Patienten (18 von 21) auch als Begründung für den Operationserfolg angegeben wurde (Tab. 8 und 10).

Insgesamt würden 86% (18 von 21) der Patienten die Operation noch einmal durchführen lassen. Die drei Patienten, die mit dem Operationserfolg nicht zufrieden waren, stammten aus der Gruppe der Patienten mit einer zweitgradigen SL-Band-Verletzung.

Tab. 9 Darstellung der Ergebnisse für den DASH-Score/Krimmer-Score

n = 21	Krimmer-Score präop.	Krimmer-Score postop.	Signifikanz Krimmer-Score prä- vs. postop.	DASH-Score (0 – 100)	Teil A Rohwerte	Teil B Rohwerte
Gesamt	60	75	p = 0,08	25 (1,6 – 72,5)	43,5	17,5
SLD 1.°/2.°	58,5	79		27 (1,6 – 72,5)	44	18
SLD 3.°	62,5	68		23 (5,8 – 46)	42	16

Eine Patientin hatte zwar postoperativ eine Schmerzreduktion verspürt, war aber dennoch nicht mit der Operation zufrieden, da diese Schmerzreduktion erst nach sechs Monaten eingetreten und für ihre Bedürfnisse viel zu gering ausgefallen sei. Ein weiterer Patient hatte präoperativ nur sehr geringe Symptome, arthroskopisch fand sich eine zweitgradige SL-Band-Verletzung. Nach durchgeführter dorsaler Kapsulodese war er trotz guter Beweglichkeit und Kraft nicht zufrieden, da er „zwar jetzt weniger Schmerzen habe, aber stets das Gefühl, dass da was im Handgelenk operiert worden sei“. Ein Patient (Masseur) war nicht zufrieden, da er keine Besserung der Beschwerden postoperativ bemerkt hatte und nach langer manueller Tätigkeit als Masseur unverändert Schmerzen und eine Krafteinschränkung empfand. Zwei Patienten berichteten über eine völlige Schmerzfremheit, auf gezielte Befragung gaben vier Patienten an, dass sie zwar mit der Operation zufrieden seien, insbesondere aber bei Flexion ein „Ziehen und Spannen“ oder ein „Gefühl wie einen Stahlreifen im Handgelenk“ verspürten. Hierbei fand sich keine Korrelation zwischen den geschilderten Symptomen und der Einschränkung der Flexionsbeweglichkeit. Eine Verschlimmerung der Schmerzen fand sich in keinem Fall.

Während der Krimmer-Score prä- und postoperativ erstellt wurde, konnte der DASH-Score nur postoperativ erstellt werden, da dieser Fragebogen 1996 noch nicht an unserer Klinik angewendet wurde (Tab. 10). Hierbei fällt die insgesamt große individuelle Schwankungsbreite auf (Tab. 9), wobei 0 Punkte den besten und 100 den schlechtesten Wert im DASH-Fragebogen darstellen (Germann und Mitarb. 1997). Der Krimmer-Score (Krimmer und Mitarb. 2000¹¹) stellt ein Bewertungsschema auf der Grundlage des „Mayo Wrist Score“ von Cooney und Mitarb. (1987⁴) dar und ersetzt das nicht immer evaluierbare Kriterium Arbeitsplatz durch Gebrauchsfähigkeit. Insgesamt werden die Kraft, Beweglichkeit und die Gebrauchsfähigkeit sowie der Schmerz beurteilt, und die maximal erreichbare Punktzahl entspricht 100 (= keine Einschränkung). Es fällt ein signifikanter Anstieg (p = 0,08) des Krimmer-Scores postoperativ auf, wobei die Patientengruppe mit einer SLD 1.°/2.° gegenüber derjenigen mit einer SLD 3.° bessere Werte erreicht.

Einen Überblick über die Bedeutung der einzelnen Patienten nach den beiden Bewertungsschemata gibt Tabelle 10.

Diskussion

Läsionen des skapholunären Bandes stellen sowohl als einzelne Verletzung als auch in Kombination mit einer distalen Radius-

fraktur ein schwerwiegendes Trauma für das Handgelenk dar. Obwohl die langfristige Folge in Form eines SLAC-wrist (Watson und Ballet 1984¹⁹, Krimmer und Mitarb. 1997¹⁰ und 2000¹¹) inzwischen außer Diskussion steht, werden die Behandlungsoptionen einer SL-Bandverletzung immer noch kontrovers diskutiert.

Für die frische SL-Bandverletzung ohne Fehlstellung, so sie überhaupt festgestellt wird, herrscht relative Einigkeit. Die Therapie erfolgt hier in Abhängigkeit des Schweregrades der Bandzerreißen: Bei erstgradigen Zerreißen ist eine Gipsimmobilisation für vier bis sechs Wochen ausreichend. Bei zweitgradigen Verletzungen sollte eine sechswöchige Gipsruhigstellung durchgeführt werden, im Einzelfall kombiniert mit einer Kirschner-Drahttransfixation. Bei drittgradigen Zerreißen muss zunächst eine Reposition der Fehlstellung des Lunatum als Voraussetzung zur anatomiegerechten Ausheilung erfolgen und das Repositionsergebnis durch Kirschner-Drähte fixiert werden.

Insgesamt muss jedoch betont werden, dass eine Primärnaht des SL-Bandes nach Hahn und Mitarb. (1999⁸) nur innerhalb der ersten sechs Monate nach dem Trauma möglich ist. Ziel ist in jedem Fall eine möglichst anatomiegerechte Ausheilung der Verletzung.

Hingegen stehen zur Behandlung der veralteten SL-Bandverletzung nach wie vor ganz unterschiedliche Therapiekonzepte nebeneinander im Raum, die vom reinen Weichteileingriff (Blatt-Kapsulodese [Blatt 1987¹], nur Shaving des SL-Bandes [Ruch und Poehling 1996¹⁴, Weiss und Mitarb. 1997²²]) über Teilversteifungen (meist STT-Arthrodesen [Watson und Mitarb. 1999²¹]) bis hin zu Ansätzen des direkten Band(teil-)ersatzes durch Umlenken eines Teils der Flexor carpi radialis-Sehne (Brunelli und Brunelli 2000²) oder durch eine „bone-ligament-bone“-Plastik (Weiss 1998²³) reichen. Allen Versuchen haftet das Grundproblem an, dass bis heute unklar ist, ob diese Reparationsversuche überhaupt das Eintreten eines SLAC-wrist verhindern oder zumindest verzögern können.

Vor diesem Hintergrund möchten wir die Ergebnisse unserer Untersuchung an insgesamt 26 Patienten darstellen. Fünf Patienten (19%) hiervon brauchten, unabhängig vom Grad der SL-Bandverletzung, weitere Operationen, da die dorsale Kapsulodese allein nicht ihre Symptome ausreichend lindern konnte.

Über ähnliche Werte (22% [vier von 17 Patienten]) nach Blatt-Kapsulodese oder Bandnaht berichten Wyrick und Mitarb. (1998²⁵); bei Hahn und Mitarb. (1999⁸) lag dieser Anteil bei 20% (4 von 20 Patienten) nach Bandnaht oder Bandplastik. Weiss (1998²³) fand gute Resultate ohne Folgeoperationen bei SL-

Tab. 10 Darstellung der subjektiven Parameter, nach Patienten aufgeschlüsselt

Patient	Geschlecht	Alter (Jahre)	DASH-Score postop. (0–100)	Krimmer-Score präop. (0–100)	Krimmer-Score postop. (0–100)	Postop. zufrieden?
1	w	37	12	75	80	ja
2	m	44	5	67	85	ja
3	m	45	65	50	40	nein
4	m	41	29	70	72	ja
5	m	58	24	65	72	ja
6	m	54	5	65	95	ja
7	m	59	32	57	62	ja
8	w	22	2	70	100	ja
9	m	29	46	32	47	nein
10	m	53	21	50	60	ja
11	w	51	1	60	100	ja
12	m	43	9	70	85	ja
13	m	54	24	67	82	ja
14	m	29	22	65	75	ja
15	w	52	23	50	50	ja
16	m	46	34	65	85	nein
17	w	22	36	65	80	ja
18	m	57	35	57	85	ja
19	w	45	31	55	80	ja
20	m	34	16	70	85	ja
21	w	55	52	47	60	ja
Ges: 21	w = 7 m = 14	ges: 42	ges: 25	ges: 60	ges: 75	ja = 18 nein = 3

Band-Rekonstruktion mittels „bone-ligament-bone“-Plastik, sofern es sich um eine dynamische Instabilität handelte, bei statischer Instabilität hingegen brauchten von fünf Patienten drei (60%) weitere Operationen (je eine RSL-Fusion, proximal row carpectomy und HG-Arthrodesse), so dass das Verfahren nicht für statische Fehlstellungen empfohlen wird. Uhl und Mitarb. (1997¹⁸) berichten über 20% (sieben von 35) Folgeoperationen nach Blatt-Kapsulodese.

Die Beweglichkeit war in unserem Krankengut sowohl für die Extension/Flexion als auch für die Ulnar-/Radialduktion im Vergleich zur Gegenseite präoperativ eingeschränkt. In beiden Ebenen reduzierte sich dieser Wert postoperativ um ein Drittel (E/F) bzw. ein Fünftel (U/R), wobei die Flexion mit 13 Grad gegenüber der Extension mit 6 Grad postoperativ deutlicher reduziert war. Dabei empfanden die meisten Patienten die Einschränkung der Flexion als am unangenehmsten, ohne dass eine direkte Korrelation zwischen der tatsächlichen Einschränkung der Flexion und dem Grad der Unzufriedenheit bestand. Diese Beobachtung wird von fast allen Autoren bestätigt. In der Serie von Blatt (1987¹) fand sich eine Einschränkung der Flexion von 20 Grad, Lavernia und Mitarb. (1992¹²) berichten von 17 Grad, Wintman und Mitarb. (1995²⁴) von 12 Grad und Deshmukh und Mitarb. (1999⁵) von 31 Grad.

Die Kraft war prä- wie postoperativ um ein Viertel der Gegenseite gemindert. Zu ähnlichen Resultaten kam Blatt (1987¹), der von einer Wiederherstellung der Kraft von 80% der Gegenseite be-

richtet. Ähnliche Werte finden sich bei Uhl und Mitarb. (1997¹⁸) von 85% der gesunden Gegenseite. Deutlich schlechtere Ergebnisse traten in der Untersuchung von Deshmukh und Mitarb. (1999⁵) mit 65% auf. Wir können daher ebenso wie Deshmukh und Mitarb. (1999⁵) nicht die Untersuchungen von Lavernia und Mitarb. (1992¹²) sowie Weiss (1998²³) bestätigen, die von einer Verbesserung der Kraft postoperativ berichten. Allerdings werden keine Werte der Gegenseite angegeben, so dass die Vermutung berechtigt ist, dass auch in deren Serien nicht die Kraft der gesunden Gegenseite erreicht wurde. Darüber hinaus wurde bei Lavernia und Mitarb. (1992¹²) präoperativ keine Arthroskopie durchgeführt, da sie über eine Serie von Patienten berichten, die zwischen 1972 und 1988 operiert wurden.

In unserer Untersuchung konnten die SL-Winkel der Patienten mit statischer Fehlstellung von präoperativ pathologischen 81 Grad insgesamt um 12 Grad aufgerichtet werden und lagen mit 69 Grad über der Norm. Ein direkter Zusammenhang mit der postoperativen Zufriedenheit oder der Schmerzreduktion bestand aber nicht. Wyrick und Mitarb. (1998²⁵) kamen zu ähnlichen Schlüssen. Sie konnten das Skaphoid von präoperativ 78 Grad auf postoperativ 72 Grad aufrichten. Dennoch klagten 60% ihrer Patienten über persistierende Schmerzen. Sie folgern daraus, dass die Blatt-Kapsulodese nicht den großen Kräften innerhalb des Handgelenkes standhalten kann. Hahn und Mitarb. (1999⁸) fanden ebenfalls keine Korrelation zwischen dem SL-Winkel und der postoperativen Zufriedenheit oder der Schmerzreduktion. Deshmukh und Mitarb. (1999⁵) kamen zu der glei-

chen Schlussfolgerung, wobei der SL-Winkel mit 45 Grad prä- und 48 Grad postoperativ in beiden Fällen innerhalb der Norm lag. Zusätzlich fanden sie in ihrer Untersuchung keine Verkleinerung des SL-Spalt. Uhl und Mitarb. (1997¹⁸) berichten über einen initial verkleinerten SL-Spalt, der im Verlauf der Nachuntersuchung jedoch bei 31 der 35 Fälle wieder auf die präoperativen Werte auseinander ging, ohne dass dies einen Einfluss auf die postoperative Zufriedenheit gehabt hätte.

Lavernia und Mitarb. (1992¹²) hatten zwar postoperativ normale SL-Winkel von 57 Grad, präoperativ war aber ebenfalls nur ein geringfügig größerer SL-Winkel von 62 Grad vorhanden gewesen. Dies deutet darauf hin, dass mehr Patienten mit dynamischer Instabilität in ihrem Krankengut waren.

Ruhe- und Belastungsschmerzen reduzierten sich in unserer Studie postoperativ mindestens um ein Drittel. Diese deutliche Schmerzreduktion wurde von den meisten Patienten als Begründung für ihre Zufriedenheit mit der Operation angeführt. Erwähnenswert erscheint uns dennoch die Beobachtung, dass nur ein ganz geringer Anteil von 8% der Patienten (zwei von 26) vollständig schmerzfrei ist. Deshmukh und Mitarb. (1999⁵) sowie Wyrick und Mitarb. (1998²⁵) berichten in ihren Untersuchungen, dass über 60% der Patienten zum Teil deutlich persistierende Beschwerden hatten. Uhl und Mitarb. (1997¹⁸) fanden hingegen 42% (16 von 38) schmerzfreie Patienten. Lediglich bei Lavernia und Mitarb. (1992¹²) liegt die Rate mit 90% (19 von 21) erstaunlich hoch. Allerdings scheint deren Krankengut sehr heterogen und in der Therapie unterschiedlich behandelt worden zu sein, da in 14 von 21 Fällen die Kapsulodese mit einer Bandnaht zusammen durchgeführt wurde.

All diese Ergebnisse legen die Vermutung nahe, dass es nicht so sehr um eine Aufrichtung als vielmehr um eine Führung des Skaphoids geht. In röntgenkinematografischen Untersuchungen konnten wir intraoperativ beobachten, dass nach dorsaler Kapsulodese eine Subluxation des proximalen Kahnbeinpols über die dorsale Radiuskante unterbleibt, da dieser bei Flexion von palmar her an das umgelenkte Lig. intercarpale dorsale stößt. Diese Beobachtung könnte erklären, warum so viele Patienten mit der Operation zufrieden sind (86%, 18 von 21), obwohl die reinen Messwerte (SL-Winkel in Röntgen-Standardaufnahmen, Ballonvigorimeter etc.) diese Schlussfolgerung nicht vermuten lassen.

Dieses Konzept der „indirekten Führung des proximalen Kahnbeinpols durch Einschränkung der Flexion des Skaphoids“ könnte ebenfalls erklären, warum so unterschiedliche Ansätze wie eine Blatt-Kapsulodese (Blatt 1987¹), eine Umlagerung der FCR-Sehne (Brunelli und Brunelli 2000²), eine STT-Arthrodesis (Watson und Mitarb. 1999²¹) oder eine „bone-ligament-bone“-Plastik (Weiss 1998²³) zu ähnlichen Resultaten führen. Watson berichtet in seinen Ausführungen, dass es bei der STT-Arthrodesis nicht um eine maximale Aufrichtung des Kahnbeins gehe, und Weiss (1998²³) betont, dass die Methode nur Erfolg habe, wenn intraoperativ eine leichte Annäherung des Kahnbeins an das Mondbein durch die Joy-stick-Manipulation gelingt. Der SL-Winkel ist für sie von untergeordneter Bedeutung.

Allerdings wird durch die Befestigung des Bandstreifens am Radius eine deutliche Einschränkung der Flexion von den Patienten

als eine Hauptursache für postoperative Beschwerden beschrieben. Wir haben daher unser Konzept dahingehend geändert, dass wir eine Befestigung am Lunatum-Hinterhorn durchführen. Ob dies eine negative Auswirkung auf die Führung des Kahnbeins haben wird, müssen zukünftige Studien zeigen.

Problemfälle bleiben drittgradige SL-Bandverletzungen (statische Instabilität) und SL-Bandverletzungen bei manuell besonders Tätigen, unabhängig vom Schweregrad der Verletzung. Hier muss im Einzelfall entschieden werden, ob der Versuch einer dorsalen Kapsulodese gerechtfertigt ist oder eine Teilarthrodesis (STT- oder SC-Fusion, mediokarpale Teilarthrodesis) bevorzugt angewendet werden sollte.

Wir möchten ausdrücklich darauf hinweisen, dass es sich bei einer SL-Bandverletzung um verschiedene Schweregrade und nicht, wie etwa bei einem SNAC-wrist, um verschiedene Stadien handelt.

Daher sollte man eine erstgradige SL-Bandverletzung als eine Teilaruptur bezeichnen, eine zweitgradige Verletzung als eine Totalruptur mit dynamischer Instabilität.

Eine drittgradige SL-Bandverletzung setzt nach heutigem Verständnis einen bisher nicht genau zu quantifizierenden Schaden am extrinsischen Bandapparat voraus, wodurch sich die statische Instabilität im Gegensatz zu der zweitgradigen Verletzung erklärt. Das Auseinanderweichen von Skaphoid und Lunatum, die SL-Dissoziation, ist die Folge der Totalruptur des SL-Bandes; der Begriff der SL-Dissoziation sollte daher im Schweregrad 1 nicht verwendet werden.

Abschließend möchten wir betonen, dass sich unserer Ansicht nach in der hier dargestellten Untersuchung über die dorsale Kapsulodese gezeigt hat, dass nicht nur eine gesonderte Darstellung der Ergebnisse in verschiedenen Untergruppen (SL-Winkel, arthroskopisch quantifiziertes Ausmaß der SL-Bandverletzung etc.) Voraussetzung für eine differenzierte Auswertung einer Studie ist, sondern dass Bewertungsschemata, die neben rein objektiv messbaren Größen (Kraft, Beweglichkeit etc.) auch patientenorientierte Angaben erfassen, einen wesentlichen Beitrag für eine sinnvolle Vergleichbarkeit verschiedener Studien leisten können.

Sowohl der DASH- als auch der Krimmer-Score können unabhängig von der Diagnose und vom gewählten Therapieverfahren auf Erkrankungen der oberen Extremität angewendet werden, sofern das gewählte Kollektiv hinreichend groß ist. Sie sind valide und ermöglichen durch die Skalierung von 0 bis 100 Punkte eine leicht verständliche Interpretation der Ergebnisse.

Es wäre daher zu wünschen, dass in Zukunft bei der Auswertung von Studien diese Bewertungsschemata zumindest ergänzend mitgeführt werden.

Literatur

- 1 Blatt G: Capsulodesis in reconstructive hand surgery: Dorsal capsulodesis for the unstable scaphoid and volar capsulodesis following excision of the distal ulna. *Hand Clinics* 1987; 3: 81 – 102

- ² Brunelli GA, Brunelli GR: Rotary Subluxation of the Scaphoid Correction Using the Flexor Carpi Radialis. The Wrist-Atlas of Operative Techniques. Philadelphia: Lippincott Williams & Wilkins, 2000: 879–884
- ³ Buck-Gramcko D: Karpale Instabilitäten. Handchir Mikrochir Plast Chir 1985; 17: 188–193
- ⁴ Cooney WP, Bussey R, Dobyns JH, Linscheid RL: Difficult wrist fractures. Perilunate fracture-dislocations of the wrist. Clin Orthop 1987; 214: 136–147
- ⁵ Deshmukh SC, Givissis P, Belloso D, Stanley JK, Trail IA: Blatt's capsulodesis for chronic scapholunate dissociation. J Hand Surg [Br] 1999; 24: 215–220
- ⁶ García-Eliás M, An K-N, Amadio PC, Cooney WP, Linscheid RL: Reliability of carpal angle determinations. J Hand Surg [Am] 1989; 14: 1017–1021
- ⁷ Germann G, Wind G, Harth A: Der DASH-Fragebogen – Ein neues Instrument zur Beurteilung von Behandlungsergebnissen an der oberen Extremität. Handchir Mikrochir Plast Chir 1999; 31: 149–152
- ⁸ Hahn P, Krimmer H, Prommersberger K-J, van Schoonhoven J: Die skapholunäre Dissoziation. Ergebnisse nach Bandnaht und Bandplastik. Handchir Mikrochir Plast Chir 1999; 31: 346–350
- ⁹ Krimmer H, Hahn P, Prommersberger K-J, Sauerbier M, Lanz U: Diagnostik und Therapie der skapholunären Dissoziation. Akt Traumatol 1996; 26: 264–269
- ¹⁰ Krimmer H, Krapohl BD, Sauerbier M, Hahn P: SLAC- und SNAC-Wrist – Stadieneinteilung und therapeutische Möglichkeiten. Handchir Mikrochir Plast Chir 1997; 29: 228–233
- ¹¹ Krimmer H, Wiemer P, Kalb K: Vergleichende Ergebnisbewertung am Handgelenk – mediokarpale Teilarthrodese und Totalarthrodese. Handchir Mikrochir Plast Chir 2000; 32: 369–374
- ¹² Lavernia CJ, Cohen MS, Taleisnik J: Treatment of scapholunate dissociation by ligamentous repair and capsulodesis. J Hand Surg [Am] 1992; 17: 354–359
- ¹³ Minami A, Kaneda K: Repair and/or reconstruction of scapholunate interosseous ligament in lunate and perilunate dislocations. J Hand Surg [Am] 1993; 18: 1099–1106
- ¹⁴ Ruch DS, Poehling GG: Arthroscopic management of partial scapholunate and lunotriquetral injuries of the wrist. J Hand Surg [Am] 1996; 21: 412–417
- ¹⁵ Schmitt R, Lanz U: Bildgebende Diagnostik der Hand. Stuttgart: Hippokrates Verlag, 1996: 185–196
- ¹⁶ Taleisnik J: Post-traumatic carpal instability. J Clin Orthop 1980; 149: 73–82
- ¹⁷ Tang JB, Shi D, Gu YQ, Zhang QG: Can cast immobilization successfully treat scapholunate dissociation associated with distal radius fractures? J Hand Surg [Am] 1996; 21: 583–590
- ¹⁸ Uhl RL, Williamson SC, Bowman MW, Sotereanos DG, Osterman AL: Dorsal capsulodesis using suture anchors. Am J Orthop 1997; 26: 547–548
- ¹⁹ Watson HK, Ballet FL: The SLAC-wrist: Scapholunate advanced collapse pattern of degenerative arthritis. J Hand Surg [Am] 1984; 9: 358–365
- ²⁰ Watson HK, Ashmead IV D, Makhlof MV: Examination of the scaphoid. J Hand Surg [Am] 1988; 13: 657–660
- ²¹ Watson HK, Weinzweig J, Guidera PM, Zeppieri J, Ashmead IV D: One thousand intercarpal arthrodeses. J Hand Surg [Br] 1999; 24: 307–315
- ²² Weiss A-PC, Sachar K, Glowacki KA: Arthroscopic debridement alone for intercarpal ligament tears. J Hand Surg [Am] 1997; 22: 344–349
- ²³ Weiss A-PC: Scapholunate ligament reconstruction using a bone-retinaculum-bone autograft. J Hand Surg [Am] 1998; 23: 205–215
- ²⁴ Wintman BI, Gelberman RH, Katz JN: Dynamic scapholunate instability: Results of operative treatment with dorsal capsulodesis. J Hand Surg [Am] 1995; 20: 971–979
- ²⁵ Wyrick JD, Youse BD, Kiefhaber TR: Scapholunate ligament repair and capsulodesis for the treatment of static scapholunate dissociation. J Hand Surg [Br] 1998; 23: 776–780